

Nephrologie 2024 · 19:354–357  
<https://doi.org/10.1007/s11560-023-00702-1>  
Angenommen: 21. November 2023  
Online publiziert: 18. Dezember 2023  
© The Author(s) 2023

Redaktion  
Gunter Wolf, Jena



# 26-jähriger Patient mit akutem Nierenversagen und pulmonalen Hämorrhagien

Julia Lämmerzahl<sup>1</sup> · Katrin Altmeyer<sup>2</sup> · Stefan Neuhaus<sup>1</sup>

<sup>1</sup> Klinik für Innere Medizin IV – Nieren- und Hochdruckkrankheiten, Uniklinikum des Saarlandes, Homburg, Deutschland

<sup>2</sup> Klinik für Diagnostische und Interventionelle Radiologie, Uniklinikum des Saarlandes, Homburg, Deutschland

## Anamnese

Ein 26-jähriger Patient wurde uns Ende Juni mit einem akutem Nierenversagen (ANV) aus einem peripheren Krankenhaus zugewiesen. Der Patient berichtete uns über gastrointestinale Beschwerden sowie seit 2 Tagen bestehende Hämoptysen.

Relevante Vorerkrankungen oder Allergien seien nicht bekannt, keine Dauermedikation, keine Auslandsaufenthalte, kein Migrationshintergrund. In der Drogenanamnese berichtete der Patient über einen gelegentlich stattfindenden Marihuanakonsum.

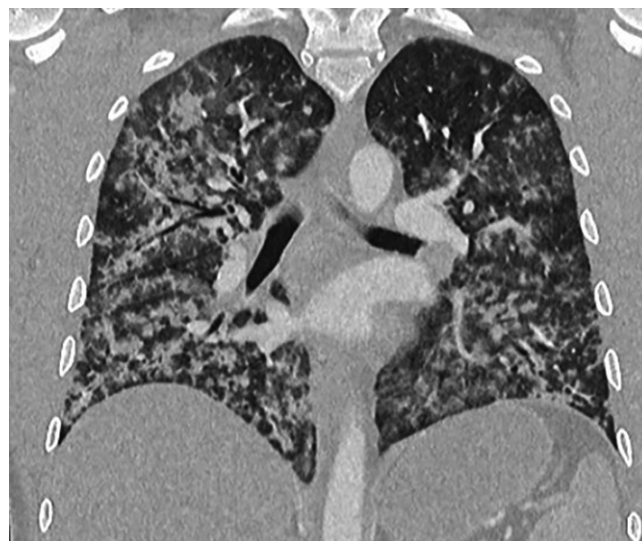Tätig sei er als Kanalsanierer.

## Klinische Befunde

Bei Aufnahme zeigte sich der Patient in einem reduzierten Allgemeinzustand und einem normosomen Ernährungszustand. Die körperliche Untersuchung war bis auf einen Skleren- und Hautikterus unauffällig.

## Aufnahmelabor

Laborchemisch zeigte sich ein Kreatinin von 8,2 mg/dl, entsprechend einer geschätzten glomerulären Filtrationsrate (eGFR) nach CKD-EPI (Chronic Kidney Disease Epidemiology Collaboration) von 8,1 ml/min/1,73 m<sup>2</sup>. Zudem war eine Bilirubinämie von 8,9 mg/dl (Norm: < 1,2 mg/dl) auffällig mit einer Cholinesterase (CHE) von 3,28 kU/l (Norm: 5,32–12,92 kU/l) im Sinne eines akuten Leberversagens.



**Abb. 1** ◀ Computertomographie (CT) des Thorax und des Abdomens (arterielle Phase, Lungenfenster, koronare multiplanare Reformation [MPR]): kleinfleckige Infiltrate mit alveolären Hämorrhagien beidseits



QR-Code scannen & Beitrag online lesen

Die Transaminasen waren leicht erhöht. Die Thrombozytenzahl lag bei 36.000/ $\mu$ l, Haptoglobin zeigte sich erhöht, Fragmentsyten lagen bei 3 Promille (Norm: < 1 Promille). Die Infektwerte waren ebenfalls erhöht mit einem C-reaktiven Protein (CRP) von 167,5 mg/dl (Norm: < 5 mg/l) und einem Procalcitonin von 74,9 ng/ml (Norm:  $\leq$  0,05 mg/l).

Im Urin konnten eine Albuminurie von 738 mg/g Kreatinin und eine Erythrozyturie nachgewiesen werden. Kein Nachweis von Akanthozyten. Dickkopf 3 (DKK3) war initial mit 9467 pg/mg Kreatinin deutlich erhöht (Norm: < 200 pg/mg).

## Bildgebung

Sonographisch stellten sich, passend zu einem ANV, die Nieren beidseits vergrößert dar (rechte Niere: 250 ml, linke Niere: 210 ml).

Bei ausgeprägten Hämoptysen und zur Infektokussuche erfolgte eine Computertomographie(CT)-Untersuchung des Thorax und des Abdomens. Hier zeigten sich pulmonal beidseits kleinfleckige Infiltrate mit alveolären Hämorrhagien, am ehesten im Rahmen einer systemischen, (infektiös-)entzündlichen Genese (siehe **Abb. 1**).

Röntgenologisch zeigte sich ein interstitielles und alveoläres Ödem (**Abb. 2**).

## Differenzialdiagnosen

Aufgrund der Klinik, der Bildgebung und der laborchemischen Befunde kam differenzialdiagnostisch zum einen eine autoimmune Genese im Sinne einer Vasculitis, insbesondere eines Goodpasture-Syndroms, infrage. Zum anderen kam im Hinblick auf die Leberschädigung v. a. eine Leptospirose in Betracht. Es sollte aber auch an andere infektiologische Ursachen wie Hantaviren oder Mykobakterien gedacht werden.

## Therapeutische Verfahren

Bei rasch progredientem Verlauf mit zunehmender respiratorischer Globalinsuffizienz erfolgte zügig die Verlegung auf eine Intensivstation. Der Horovitz-Quotient am Aufnahmetag betrug 60 mm Hg, entsprechend eines schweren ARDS („acute respiratory distress syndrome“).

Hier erfolgten die Sedierung und die Intubation des Patienten sowie die Einleitung einer kontinuierlichen venovenösen Hämodialyse („continuous veno-venous hemodialysis“, CVVHD). Zudem wurden bei Verdacht einer autoimmunen Genese eine Plasmapherese sowie eine Steroidtherapie mit 1 mg/kg Körpergewicht initiiert.

Nach Erhalt der autoimmunologischen Labordiagnostik wurde die Plasmapherese am 2. Tag beendet. Die Antikörperdiagnostik (antinukleäre Antikörper [ANA], antineutrophile zytoplasmatische Antikörper [ANCA], Anti-GBM [glomeruläre Basalmembran], Antikörper gegen doppelsträngige DNA [dsDNA-AK]) zeigte sich negativ. C3- und C4-Komplement waren im Normbereich.

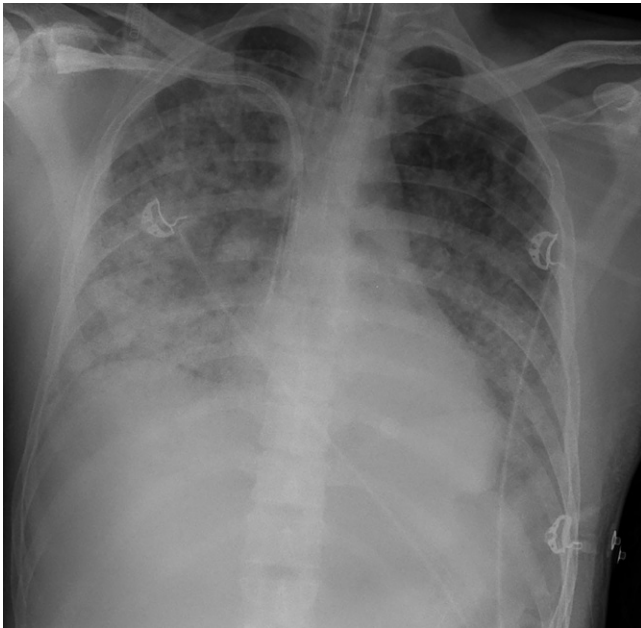
Eine antiinfektive Therapie mit Piperacillin/Tazobactam und Clarithromycin wurde eingeleitet. Diese wurde im Verlauf um Ciprofloxacin ergänzt.

Bei differenzialdiagnostisch infektiologischer Genese erfolgten ebenfalls ausführliche serologische und molekularbiologische Untersuchungen. Virologisch konnte kein Erreger nachgewiesen werden. Es wurden Untersuchungen auf Zytomegalievirus (CMV), Herpes-simplex-Virus (HSV), respiratorische Viren, SARS-CoV-2 („severe acute respiratory syndrome coronavirus 2“), Hantaviren der Typen Hantaan und Puumala, Adenoviren, Hepatitisviren A/B/C/E, Epstein-Barr-Virus (EBV), Varicella-zoster-Virus (VZV) und Parvovirus B19 durchgeführt.

Mikrobiologisch konnte eine Infektion mit Mykoplasmen, Chlamydien, Legionel-

Hier steht eine Anzeige.





**Abb. 2** ◀ Röntgen thorax anterior-posterior im Liegen: interstitielles und alveoläres Ödem

len, Pneumokokken oder Mykobakterien ausgeschlossen werden.

Es zeigte sich lediglich ein schwach positives serologisches Ergebnis für Im-

munglobulin M (IgM) für *Leptospira interrogans*, IgG war negativ. Die Polymerasekettenreaktion (PCR) fiel negativ aus, was eine Infektion jedoch nicht ausschließt.

▶ Wie lautet Ihre Diagnose?

**Weiterer Verlauf**

Der Patient konnte im Verlauf auf die Normalstation rückverlegt werden. Er zeigte sich klinisch vollständig rekonvaleszent. Eine Anschlussrehabilitation wurde beantragt, und der Fall wurde der Berufsgenossenschaft des Patienten gemeldet.

**Follow-up**

In den ambulanten Nachkontrollen gab der Patient subjektives Wohlbefinden, keine akuten Beschwerden und lediglich noch Belastungsdyspnoe an. In der klinischen Untersuchung zeigten sich keine Auffälligkeiten und keine peripheren Ödeme. Das letzte Serumkreatinin betrug 0,93 mg/dl mit einer eGFR von 112,7 ml/min/1,73 m<sup>2</sup>. Das Blutbild und die Leberenzyme waren im Normbereich.

**Diskussion**

Die Leptospirose ist eine global verbreitete Zoonose und wird durch verschiedene

humanpathogene Spezies der Leptospiren verursacht.

Reservoir sind v.a. Nagetiere. Leptospiren können aber auch über Hunde und Schweine übertragen werden. Die Übertragung erfolgt über Schmierkontakt mit Urin der infizierten Tiere oder über kontaminierte Aerosole. Gefährdet sind dementsprechend bestimmte Berufsgruppen wie Kanal- und Feldarbeiter. Die Leptospirose ist als Berufskrankheit anerkannt (BK-Nr. 3102).

Die geschätzte jährliche Inzidenz liegt in Deutschland bei 0,1 pro 100.000 Einwohner, die Sterblichkeitsrate bei etwa 5% [1]. Lungenmitbeteiligung und höheres Alter bei Infektion wurden als unabhängige Prädiktoren der Mortalität identifiziert [4]. Die Letalität bei schweren Verläufen beträgt weltweit bis zu 20% oder sogar mehr [3].

Klinisch können Patienten mit Leptospirose milde bis schwere Verläufe erleiden. Typisch ist ein biphasischer Verlauf. Der erste Peak ist gekennzeichnet durch grippeähnliche Symptome wie Fieber, Abgeschlagenheit, Myalgien, Zephalgien, Hus-

Somit bestand in Zusammenschau der Klinik, der radiologischen Befunde sowie der mikrobiologischen Diagnostik der hochgradige Verdacht auf eine Leptospirose.

Bei V.a. Leptospirose wurde die antibiotische Therapie auf Meropenem/Clarithromycin/Ciprofloxacin umgestellt, die im Verlauf auf Meropenem/Ciprofloxacin deeskaliert werden konnte.

Die CVVHD konnte nach 10 Tagen beendet werden. Die Diurese zeigte sich unter diuretischer Therapie suffizient, die Nierenretentionsparameter waren rückläufig.

Die invasive Beatmung konnte nach 1 Woche zunächst auf eine High-flow-Sauerstofftherapie und im Verlauf auf eine Sauerstoffsupplementation über Nasenbrille deeskaliert werden.

Weitere serologische Kontrollen konnten eine Serokonversion von IgM zu IgG dokumentieren, sodass eine Leptospirose bestätigt werden konnte.

ten und gastrointestinale Symptome. Die erste Phase wird durch Streuung des Erregers in der Blutbahn hervorgerufen. Die zweite Phase kann mit der Antikörperproduktion zusammenfallen und zeichnet sich durch verschiedene Organmanifestationen aus. Der fulminante Verlauf wird auch als Morbus Weil bezeichnet, erstbeschrieben in 1886. Die typische Trias besteht aus Ikterus, ANV und Hämorrhagien. Weitere schwerwiegende Komplikationen können Leberversagen, Meningitis und Rhabdomyolyse sein.

» **Diagnose: Akutes Nierenversagen und ARDS mit pulmonalen Hämorrhagien im Rahmen einer Leptospirose**

Der Ikterus bei Leptospirose ist in der Regel nicht auf einen Untergang von Leberzellen zurückzuführen. Er wird durch eine verminderte Sekretion von konjugiertem Bilirubin verursacht. Zudem kann eine Thrombozytopenie vorliegen; diese korreliert mit dem Auftreten eines ANV und ist mit einer schlechteren Prognose assoziiert [2].

Die Diagnose wird über einen Erregernachweis aus Blut, Liquor oder Urin gestellt. Der direkte Nachweis mittels PCR stellt die sensitivste Methode dar. Goldstandard ist der Mikroagglutinationstest in der serologischen Diagnostik. Vitale Erreger agglutinieren mit Antikörpern im Serum des Patienten. Die serologischen Verfahren können jedoch in den ersten Krankheitstagen negativ ausfallen.

Laut Infektionsschutzgesetz ist der direkte oder indirekte Nachweis einer akuten Infektion meldepflichtig.

Leitlinien zur Behandlung der Leptospirose liegen aktuell nicht vor. Es existieren nur wenige randomisierte, kontrollierte Studien zur Effektivität einer antibiotischen Therapie der Leptospirose. Nichtsdestotrotz wird von der World Health Organization (WHO) und auch vom Robert-Koch-Institut (RKI) eine antibiotische Therapie auch schon im Verdachtsfall empfohlen. Idealerweise sollte die Therapie vor dem 5. Krankheitstag initiiert werden [5].

Eine zugelassene Impfung existiert bisher nicht. Die Prävention besteht in der Expositionsprophylaxe sowie in der Immunisierung von Nutz- und Haustieren.

#### Fazit für die Praxis

- Bei der Kombination Leber- und Nierenversagen sollte differenzialdiagnostisch stets auch an eine Leptospirose gedacht werden.
- Die Verläufe sind meist biphasisch und können schwere Organschäden hervorrufen.
- Die Leptospirose präsentiert sich mannigfaltig und hat eine hohe Dunkelziffer.
- Die Leptospirose ist in Deutschland namentlich meldepflichtig und als Berufskrankheit anerkannt.

#### Korrespondenzadresse

##### Dr. Julia Lämmerzahl

Klinik für Innere Medizin IV – Nieren- und Hochdruckkrankheiten, Uniklinikum des Saarlandes  
Kirrbergerstr. 100, 66421 Homburg,  
Deutschland  
julia.laemmerzahl@uks.eu

**Funding.** Open Access funding enabled and organized by Projekt DEAL.

## Einhaltung ethischer Richtlinien

**Interessenkonflikt.** J. Lämmerzahl, K. Altmeyer und S. Neuhaus geben an, dass kein Interessenkonflikt besteht.

Für diesen Beitrag wurden von den Autor/-innen keine Studien an Menschen oder Tieren durchgeführt. Für die aufgeführten Studien gelten die jeweils dort angegebenen ethischen Richtlinien. Für Bildmaterial oder anderweitige Angaben innerhalb des Manuskripts, über die Patient/-innen zu identifizieren sind, liegt von ihnen und/oder ihren gesetzlichen Vertretern/Vertreterinnen eine schriftliche Einwilligung vor.

**Open Access.** Dieser Artikel wird unter der Creative Commons Namensnennung 4.0 International Lizenz veröffentlicht, welche die Nutzung, Vervielfältigung, Bearbeitung, Verbreitung und Wiedergabe in jeglichem Medium und Format erlaubt, sofern Sie den/die ursprünglichen Autor(en) und die Quelle ordnungsgemäß nennen, einen Link zur Creative Commons Lizenz beifügen und angeben, ob Änderungen vorgenommen wurden.

Die in diesem Artikel enthaltenen Bilder und sonstiges Drittmaterial unterliegen ebenfalls der genannten Creative Commons Lizenz, sofern sich aus der Abbildungslegende nichts anderes ergibt. Sofern das betreffende Material nicht unter der genannten Creative Commons Lizenz steht und die betreffende Handlung nicht nach gesetzlichen Vorschriften erlaubt ist, ist für die oben aufgeführten Weiterverwendungen des Materials die Einwilligung des jeweiligen Rechteinhabers einzuholen.

Weitere Details zur Lizenz entnehmen Sie bitte der Lizenzinformation auf <http://creativecommons.org/licenses/by/4.0/deed.de>.

## Literatur

1. Costa F, Hagan JE, Calcagno J, Kane M, Torgerson P, Martinez-Silveira MS, Ko AI (2015) Global morbidity and mortality of leptospirosis: a systematic review. *PLoS Negl Trop Dis* 9(9):e3898
2. Edwards CN, Nicholson GD, Everard CO (1982) Thrombocytopenia in leptospirosis. *Am J Trop Med Hyg* 31(4):827–829
3. Gerd H (2020) Leptospirosen. In: Herold G (Hrsg) *Innere Medizin*. Gerd Herold Verlag Köln, S881–882
4. Pappachan MJ, Mathew S, Aravindan KP, Khader A, Bharghavan PV, Kareem MM, Batra HV (2004) Risk factors for mortality in patients with lept
5. [https://www.rki.de/DE/Content/Infekt/EpidBull/Merkblaetter/Ratgeber\\_Leptospirose.html](https://www.rki.de/DE/Content/Infekt/EpidBull/Merkblaetter/Ratgeber_Leptospirose.html). Zugriffen: 15. Okt. 2023

**Hinweis des Verlags.** Der Verlag bleibt in Hinblick auf geografische Zuordnungen und Gebietsbezeichnungen in veröffentlichten Karten und Institutsadressen neutral.