

AUS DEM FACHBEREICH 4 (KLINISCHE MEDIZIN)  
DER MEDIZINISCHEN FAKULTÄT  
DER UNIVERSITÄT DES SAARLANDES, HOMBURG/SAAR

**Verhinderung einer Fraktur der Gegenkortikalis bei aufklappenden  
Tibiaosteotomie: Die anteroposteriore Bohrung als Lösungsansatz**

Dissertation zur Erlangung des Grades eines Doktors der Medizin  
der medizinischen Fakultät  
der UNIVERSITÄT DES SAARLANDES  
2019

vorgelegt von:

Georg Reyle

geboren am 18.9.1973 in Tübingen/Baden-Württemberg

AUS DER ORTHOPÄDISCHEN KLINIK,  
Centre Hospitalier de Luxembourg – Clinique d'Eich  
Akademisches Lehrkrankenhaus der Universität des Saarlandes

---

**INHALTSVERZEICHNIS**

<b>1</b>	<b>ZUSAMMENFASSUNG / ABSTRACT</b>	<b>4</b>
<b>1.1</b>	<b>Zusammenfassung</b>	<b>4</b>
1.1.1	Hintergrund	4
1.1.2	Material und Methoden	4
1.1.3	Ergebnisse	4
1.1.4	Schlussfolgerung	5
<b>1.2</b>	<b>Abstract</b>	<b>6</b>
1.2.1	Background	6
1.2.2	Materials and Methods	6
1.2.3	Results	6
1.2.4	Conclusions	7
<b>2</b>	<b>EINLEITUNG UND FRAGESTELLUNG</b>	<b>8</b>
<b>2.1</b>	<b>Einleitung</b>	<b>8</b>
2.1.1	Die valgusierende Osteotomie des Tibiakopfes	8
2.1.2	Indikation	8
2.1.3	Die Fraktur der lateralen Kortikalis	10
2.1.4	Die Idee der Entlastungs- oder Stoppbohrung	10
<b>2.2</b>	<b>Fragestellung der Studie</b>	<b>11</b>
<b>3</b>	<b>MATERIAL UND METHODIK</b>	<b>12</b>
<b>3.1</b>	<b>Prüfkörper</b>	<b>12</b>
3.1.1	Synbone®-Kunstknochen	12
3.1.2	Sawbone®-Kunstknochen	12
3.1.3	Kadaverknochen	13
<b>3.2</b>	<b>Gruppenverteilung</b>	<b>13</b>
<b>3.3</b>	<b>Präparation der Prüfkörper</b>	<b>13</b>
<b>3.4</b>	<b>Die Osteotomietechniken</b>	<b>13</b>
3.4.1	Die Standardosteotomie	14
3.4.2	Die Entlastungsbohrung - oder „hinge drill“ - Technik	15
<b>3.5</b>	<b>Aufspreizen der Osteotomie</b>	<b>17</b>
<b>3.6</b>	<b>Dokumentation der Frakturen</b>	<b>18</b>
<b>3.7</b>	<b>Frakturkriterien</b>	<b>19</b>
<b>3.8</b>	<b>Klassifikation der lateralen Kortikalisfraktur</b>	<b>20</b>
<b>3.9</b>	<b>Statistische Auswertung</b>	<b>22</b>

---

<b>4</b>	<b>ERGEBNISSE</b>	<b>23</b>
<b>4.1</b>	<b>Ergebnisse der Aufklappwinkel bis zur Fraktur</b>	<b>23</b>
4.1.1	Gruppe 1: Synbone-Knochen	25
4.1.2	Gruppe 2: Sawbone-Knochen	25
4.1.3	Gruppe 3: Kadaverknochen	26
<b>4.2</b>	<b>Verteilung des Frakturtyps nach Takeuchi</b>	<b>28</b>
<b>4.3</b>	<b>Zusammenfassung der Ergebnisse</b>	<b>28</b>
<b>5</b>	<b>DISKUSSION</b>	<b>30</b>
<b>5.1</b>	<b>Wichtigste Erkenntnisse</b>	<b>30</b>
5.1.1	Zusammenhang von Entlastungsbohrung und Aufklappwinkel	30
5.1.2	Zusammenhang von Entlastungsbohrung und Frakturtyp	31
<b>5.2</b>	<b>Literaturvergleich zur Fraktur der Gegenkortikalis</b>	<b>31</b>
<b>5.3</b>	<b>Limitationen des Studiendesigns</b>	<b>33</b>
5.3.1	Erklärungsversuch der Diskrepanz zu klinischen Studien	33
5.3.2	Zur Wahl der Prüfkörper	34
5.3.3	Anmerkung zur Hing-Pin-Technik	36
<b>5.4</b>	<b>Schlussfolgerung</b>	<b>37</b>
<b>6</b>	<b>LITERATURVERZEICHNIS</b>	<b>38</b>
<b>7</b>	<b>PUBLIKATIONEN / DANK</b>	<b>38</b>
<b>7.1</b>	<b>Publikationen</b>	<b>44</b>
<b>7.2</b>	<b>Dank</b>	<b>44</b>
<b>8</b>	<b>LEBENS LAUF</b>	<b>FEHLER! TEXTMARKE NICHT DEFINIERT.</b>

---

## 1 ZUSAMMENFASSUNG / ABSTRACT

### 1.1 Zusammenfassung

#### 1.1.1 Hintergrund

Die Kapazität des Knochens zur elastischen Verformung wird bei Osteotomien mit größerem Korrekturwinkel regelmäßig überschritten, so dass es zu einer plastischen Deformierung der Gegenkortikalis kommt und Frakturen dieser Gegenkortikalis auftreten, welche zu einem Korrekturverlust der Osteotomie führen können. Eine anteroposteriore Entlastungsbohrung („hinge drill“) am Ende der horizontalen Osteotomie, wie sie aus der Baustatik zur Eindämmung von Ermüdungsrissen bekannt ist, soll die Kapazität der Gegenkortikalis zur elastischen Deformierung erhöhen und im Idealfall eine Fraktur der Gegenkortikalis vermeiden.

#### 1.1.2 Material und Methoden

Je 20 Synbone-, Sawbone- und Tibiakadaverknochen wurden einer aufklappenden Osteotomie des Tibiakopfes in Standardtechnik unterzogen. Bei je 10 Tibiae pro Gruppe wurde zusätzlich eine anteroposteriore Entlastungsbohrung am lateralen Ende der Osteotomie durchgeführt. Auftretende Frakturen der Gegenkortikalis wurden fotografisch und radiologisch dokumentiert. Die Frakturen wurden gemäß der Takeuchi-Klassifikation den Typen 1-3 zugeteilt.

#### 1.1.3 Ergebnisse

In allen 3 Untersuchungsgruppen war der Korrekturwinkel beim Auftreten der Fraktur der Gegenkortikalis im knöchernen Biegungsscharnier durch die zusätzliche Entlastungsbohrung größer. Der durchschnittliche Korrekturwinkel aller Tibiae ohne Entlastungsbohrung lag bei  $2,7^\circ$  und konnte mit Entlastungsbohrung um  $2,1^\circ$  (+77,8%) auf  $4,8^\circ$  vergrößert werden. 52 der 60 Frakturen waren Takeuchi-Typ 1 Frakturen, 8 entsprachen dem Typ 2, ohne signifikanten Unterschied bezüglich der Entlastungsbohrung.

#### 1.1.4 Schlussfolgerung

Bei kleineren Korrekturwinkeln zur Entlastung knorpelsanierender Eingriffe bei annähernd gerader Beinachse kann die Entlastungsbohrung am knöchernen Biegungsscharnier der Osteotomie eine Fraktur verhindern. Bei Beinachsenkorrekturen zur Behandlung von Varusgonarthrosen fehlt der frakturverhindernde Effekt ab einem Korrekturwinkel  $\geq 5,5^\circ$ . Auch die Art der vorherrschenden Fraktur der Gegenkortikalis (Takeuchi Typ 1 und 2) wird durch die Entlastungsbohrung nicht beeinflusst.

## 1.2 Abstract

Prevention of lateral cortex fractures in open wedge high tibial osteotomies. The anteroposterior drill hole approach

### 1.2.1 Background

In osteotomies with larger correction angles, the capacity for elastic deformation is frequently exceeded, resulting in plastic deformation and fracture of the opposite cortex, which may lead to subsequent loss of correction. An anteroposterior drill hole at the apex of the horizontal osteotomy (=hinge) is supposed to increase the capacity of the bony hinge for elastic deformation and ideally to prevent fractures of the opposite cortex.

### 1.2.2 Materials and Methods

A high tibial osteotomy (HTO) using standard surgical technique was performed in 60 tibiae specimens, consisting of 20 Synbones, 20 Sawbones, and 20 human cadaver tibiae. In 10 specimens per group, an additional anteroposterior hinge drilling was performed at the apex of the horizontal osteotomy. All fractures of the opposite cortex were photographically and radiographically documented. All fractures were classified according to fracture types 1–3 of the Takeuchi classification.

### 1.2.3 Results

Regardless of the study group, all tibial bones with an additional hinge drilling achieved larger correction angles during the spreading of the wedge until a fracture of the opposite cortex occurred. The average correction angle of all specimens without the drill hole was 2.7°, which increased to 4.8° with the hinge drill (increase by 77.8%). In correction angles exceeding 5°, all specimens showed a hinge fracture regardless of the presence or absence of a hinge drill. 52 of 60 fractures were

---

classified as Takeuchi-type 1 fractures, 8 were type 2 fractures, independent of the applied technique.

#### 1.2.4 Conclusions

The hinge-protecting effect is restricted to small correction angles, i.e., to unload cartilage repair regions in the absence of severe malalignment. For the treatment of varus gonarthrosis, there is no fracture-protecting effect from a hinge drill. Moreover, the hinge drill does not seem to have influence on the Takeuchi fracture type.

---

## 2 EINLEITUNG UND FRAGESTELLUNG

### 2.1 Einleitung

#### 2.1.1 Die valgusierende Osteotomie des Tibiakopfes

Die kniegelenksnahe Osteotomie zur Behandlung der Gonarthrose wird bereits seit den 1960er Jahren in der Literatur beschrieben (Coventry, 1965; JACKSON and WAUGH, 1961). Das Prinzip der valgusierenden hohen Tibiaosteotomie (HTO) beruht auf einer Verlagerung der Tragelast vom geschädigten, medialen auf das idealerweise intakte, laterale Kniekompartiment, was, wie durch zahlreiche Studien belegt, zur Schmerzreduktion und Verzögerung des Knorpelverschleißes führt. Die HTO ist daher heute eine weit verbreitete Methode zur Behandlung einer medialen Gonarthrose (Cole and Harner, 1999; Lobenhoffer and Agneskirchner, 2003; Lobenhoffer et al., 2004) und war lange Zeit die Therapie der Wahl.

Durch die Erfolge der Endoprothetik schien sie zeitweise in den Hintergrund zu geraten, erlebte aber vor allem bei der Behandlung jüngerer Patienten mit hohem Aktivitätsniveau eine Renaissance (Hofmann and Cook, 2003). In den letzten Jahren hat sich die medial aufklappende proximale Tibiaosteotomie nicht nur aufgrund der verbesserten Implantate zunehmend gegenüber der lateral schließenden durchgesetzt. Die Gründe hierfür sind vielfältig. Die schließende Osteotomie erfordert eine zusätzliche Osteotomie der Fibula sowie ein Ablösen der Extensorenmuskeln von der Tibia. Der N. peroneus kann hierbei verletzt werden. Die Operationszeit ist somit länger, der tibiale Slope kann intraoperativ nicht gezielt variiert werden und es kommt zu einer Beinlängenverkürzung. Diese Arbeit befasst sich daher, wenn nicht explizit anders dargestellt, mit der valgusierenden medial aufklappenden proximalen Tibiaosteotomie. Die Begriffe aufklappend und öffnend sowie hohe und proximale Tibiaosteotomie (HTO) werden synonym gebraucht.

#### 2.1.2 Indikation

Diese Arbeit befasst sich mit der lateralen Kortikalisfraktur, einer spezifischen Komplikation der HTO. Es soll kurz auf den Stellenwert der richtigen Indikation eingegangen werden, da hiervon das Operationsergebnis und das Auftreten von



---

Komplikationen unabhängig von speziellen Verbesserungen der Operationstechnik entscheidend abhängt. Laut ISAKOS (International Society of Arthroscopy, Knee Surgery and Orthopedic Sports Medicine) zeigt der ideale Patient eine Varusfehlstellung der mechanischen Achse von weniger als 15° bei stabilen Bändern (Rand und Neyret, 2005) und lateral intakte Knorpelverhältnisse. Die Flexion sollte für ein gutes postoperatives Ergebnis mindestens 100°, besser 120° erreichen. Dank der hohen Primärstabilität der heutigen Knochen-Implantat-Konstruktionen konnte die Indikation zur HTO über die Behandlung der Arthrose hinaus auch auf andere Indikationen erweitert werden. Dies trifft etwa im Fall von medialen Knorpel- oder Meniskustransplantationen zu. Zudem beeinflusst die tibiale Dorsalneigung (Slope) die anteroposteriore Stabilität des Kniegelenkes. Durch Erhöhen des Slopes im Rahmen einer HTO kann eine posteriore oder posterolaterale Instabilitätssymptomatik verbessert werden, entsprechend durch Vermindern einer anteriore bzw. anteromediale Instabilität (Feucht and Tischer, 2017).

Bezüglich des Alters herrscht in der Literatur Uneinigkeit. Die HTO scheint aber unter der Voraussetzung, dass der Patient noch körperlich aktiv ist, keine klare Höchstgrenze zu haben (Kohn et al., 2013).

Übergewicht ( $BMI > 30 \text{ kg/m}^2$ ) steht sowohl in klarem Zusammenhang mit der Entwicklung einer Gonarthrose (Felson et al., 1988), als auch mit einer wesentlich niedrigeren 5- und 10-Jahres-Überlebensrate von valgusierenden HTO (Coventry et al., 1993; Hui et al., 2011).

Sowohl die verbesserte Operationstechnik mit biplanarem Sägeschnitt und Bestimmung einer sicheren Zone bei der Durchführung der Osteotomie (Han et al., 2013), als auch die Entwicklung von winkelstabilen Implantaten im Sinne eines Fixateur intern (Staubli et al., 2003) führten zu einer immer breiteren Akzeptanz, so dass heutzutage bei körperlich aktiven älteren und generell bei jüngeren Patienten mit symptomatischer medialer Gonarthrose die HTO einer Endoprothese vorgezogen werden sollte, da ein Gelenkersatz hierdurch deutlich verzögert oder ganz vermieden werden kann (Harris et al., 2013).

### 2.1.3 Die Fraktur der lateralen Kortikalis

Trotz der zahlreichen guten und sehr guten Ergebnisse aus klinischen Studien bleibt die HTO ein operativer Eingriff, der von verschiedensten Komplikationen begleitet werden kann. Neben den allgemeinen Operationsrisiken der HTO kann die Fraktur der lateralen Gegenkortikalis eine Ursache für verzögerte Heilung, einen Korrekturverlust und ungewollte Slopeveränderungen sein (Bae et al., 2016; Han et al., 2013; Kessler et al., 2002; Pape et al., 2004a; Schroter et al., 2014; Takeuchi et al., 2012; van Houten et al., 2014; van Raaij et al., 2008). Die Inzidenz dieser Fraktur kann laut Literatur zwischen 0 und 35 % schwanken (Tab. 2).

Aus klinischen und biomechanischen Studien ist bekannt, dass beim Aufspreizen des Osteotomiespalts einer HTO die Gegenkortikalis als elastisches Biegungsscharnier dient. Bei größeren Korrekturwinkeln wird die Kapazität des Knochens zur elastischen Deformierung regelmäßig überschritten, so dass die Deformierung der Gegenkortikalis plastisch wird und Frakturen der Gegenkortikalis auftreten, die zum Korrekturverlust der Osteotomie führen können (Diffo et al., 2015; Kessler et al., 2002; Maas et al., 2013; Pape et al., 2004a; Pape et al., 2013).

### 2.1.4 Die Idee der Entlastungs- oder Stoppbohrung

Aus dem Bereich der Ingenieurwissenschaften gibt es zahlreiche Beschreibungen über die Verzögerung, beziehungsweise das Stoppen von Materialermüdungsrissen tragender Konstruktionen aus Luftfahrt und Brückenbau durch sogenannte Bruch-Stopp-Bohrungen (Wu et al., 2010). Hierbei wird am Ende eines Ermüdungsrisses eine Bohrung gesetzt. Dadurch wird die punktuelle Materialspannung an der Spitze des Risses auf einen größeren Bereich verteilt, wodurch im Idealfall die Schwelle des Materials zur plastischen Deformierung unterschritten und eine Verlängerung des Risses gestoppt wird. Dies ist ein einfaches und kostengünstiges Verfahren zur Lebensverlängerung von tragenden Bauteilen und wird auch heute noch erfolgreich eingesetzt.

Zur Minderung des Frakturrisikos hat Kessler (Kessler et al., 2002) bei der lateral zuklappenden HTO das Verfahren der Entlastungsbohrung im Biegungsscharnier evaluiert und gezeigt, dass hierdurch eine Steigerung des Korrekturwinkels um ca.

---

50 % möglich war, ohne das Frakturrisiko der hier medialen Gegenkortikalis zu erhöhen.

In Anlehnung an Kesslers Studie der lateral schließenden Tibiaosteotomie wurde das Verfahren der Stopp-Bohrung in dieser Studie auf das laterale Ende des horizontalen Osteotomiespalts der medial öffnenden Osteotomie übertragen. An Knochenmodellen verschiedener Elastizität wurde geprüft, ob eine anteroposteriore Entlastungsbohrung („hinge drill“) die Kapazität des Biegungsscharniers zur elastischen Deformierung erhöhen und im Idealfall Frakturen der Gegenkortikalis vermeiden kann.

## **2.2 Fragestellung der Studie**

Die vorliegende Studie untersucht den Effekt dieser anteroposterioren Bohrung im Biegungsscharnier der Gegenkortikalis bei aufklappenden valgusierenden Osteotomien des Tibiakopfes auf die Integrität der Gegenkortikalis verschiedener Prüfkörper in Abhängigkeit eines sich schrittweise vergrößernden Korrekturwinkels während der Öffnung der Osteotomie. Die Fragestellung der vorliegenden Studie lautete: Verhindert oder verzögert die anteroposteriore Bohrung eine Fraktur der gegenseitigen Tibiakortikalis?

Außerdem wurde die Frage untersucht, ob sich beim Vergleich der beiden Techniken ein Unterschied in Bezug auf die Stabilität der erzeugten Frakturen zeigt. Die Beurteilung der Stabilität erfolgte anhand der Takeuchi-Klassifikation (Takeuchi et al., 2012).

---

### 3 MATERIAL UND METHODIK

#### 3.1 Prüfkörper

Die Studie wurde an drei unterschiedlichen Prüfkörpern durchgeführt:

Zwei verschiedene Kunstknochen (Synbone® und Sawbone® der 4. Generation) und menschliche Kadaverknochen, die im Folgenden näher beschrieben werden.

##### 3.1.1 Synbone®-Kunstknochen

Die Synbone®-Knochen (SYNBONE AG, Karlihof, CH-7208 Malans, Modell 1172, rechte Tibia 10° Varusfehlstellung des Tibiakopfes) sind aus Polyurethan gefertigt, weisen eine dem menschlichen Knochen ähnliche Form und Struktur mit Kortikalis und Spongiosa auf und sind hauptsächlich für die Erlernung von Osteosynthese- und Osteotomieverfahren gedacht. Die verwendeten Modelle wurden speziell für das HTO-Verfahren konzipiert und zeigen eine Varusfehlstellung im proximalen Drittel von 10°. Sie weisen eine geringere Spongiosa- und Kortikalisdichte als Sawbone-Modelle auf und erwiesen sich in den Versuchen als relativ elastisch. Daten zu den biomechanischen Eigenschaften dieser Modelle existieren laut Hersteller nicht.

##### 3.1.2 Sawbone®-Kunstknochen

Es wurden Sawbone-Knochenmodelle der 4. Generation verwendet (Sawbones, Pacific Reasearch Laboratories, Inc., Vashon, WA, Modell 3401, tibia left). Diese Modelle weisen ähnliche mechanische Eigenschaften wie der erwachsene, gesunde menschliche Knochen auf.

Der Einsatz von maschinell erzeugten Kunstknochen minimiert den Einflussfaktor der interindividuellen Schwankungsbreite der Knochendichte und der biomechanischen Eigenschaften im Vergleich zu humanen Präparaten (Chong et al., 2007; Gardner et al., 2010; Heiner, 2008).

### 3.1.3 Kadaverknochen

Die Kadaverknochen stammten aus dem anatomischen Institut der Universitätsklinik Homburg/Saar (12 Frauen und 8 Männer). Die Spender der Präparate wiesen ein durchschnittliches Alter von 73 Jahren auf. Ausschlusskriterien gegen die Verwendung der humanen Präparate waren einer der folgenden Diagnosen: vorangegangene knöcherne Verletzungen oder Operationen des Tibiaplateaus, therapiebedürftige Osteoporose, Varus- oder Valgusfehlstellung größer 10°.

## 3.2 Gruppenverteilung

Den Prüfkörpern entsprechend entstanden folgende drei Gruppen mit jeweils 20 Exemplaren:

Gruppe 1: Synbone (n=20)

Gruppe 2: Sawbone (n=20)

Gruppe 2: Kadaverknochen (n=20)

## 3.3 Präparation der Prüfkörper

Die Kunstknochen wurden im Bereich des distalen Schaftdrittels zur weiteren Bearbeitung in einer Schraubzwinde befestigt.

Die unfixierten Tibiakadaverpräparate wurden unter Erhalt des Periosts vom Weichteilmantel befreit, auf Höhe des distalen Schaftdrittels durchtrennt und in einer speziellen Halterung für die weitere Bearbeitung befestigt.

## 3.4 Die Osteotomietechniken

Die 3 Gruppen wurden jeweils zu einer Hälfte (n=10) in der Standardtechnik und zur anderen Hälfte (n=10) mit Hilfe des Hing-Pins®-Systems von Arthrex® osteotomiert, so dass pro Prüfkörper jeweils 10 Standardosteotomien und 10 Osteotomien mit lateraler Entlastungsbohrung entstanden. Die Tibiae aller Kunstknochen (Gruppe 1

und 2) wurden einer biplanaren HTO in Anlehnung an die Empfehlungen der „knee expert group“ (KNEG) der Arbeitsgemeinschaft für Osteosynthesefragen (AO) für die aufklappende valgusierende Tibiakopfoosteotomie unterzogen (Lobenhoffer and Agneskirchner, 2003;Staubli et al., 2003;Staubli and Jacob, 2010). Bei den Kadaverknochen wurde zugunsten einer besseren Reproduzierbarkeit der Osteotomien und zur Minimierung von Einflussvariablen lediglich die uniplanare horizontale Osteotomie in Anlehnung an die Technik von Fowler et al. durchgeführt (Fowler 2000). Die biomechanische Belastbarkeit der lateralen Kortikalis wird nicht dadurch beeinflusst, ob eine bi- oder uniplanare Osteotomie erfolgt.

### 3.4.1 Die Standardosteotomie

Der Ausgangspunkt der Standardosteotomie liegt zwischen 3,5 und 4 cm unterhalb des medialen Tibiaplateaus. Hier werden zunächst zwei 2 mm dicke Kirschner-Drähte parallel von medial nach lateral ansteigend in Richtung des proximalen Tibiofibulargelenkes eingebracht. Die Drähte legen die Richtung des horizontalen Schnittes fest, welcher zirka 5–8 mm entfernt von der intakten Gegenkortikalis und 2 cm unterhalb des lateralen Tibiaplateaus enden soll. Es ist zu beachten, dass die Dorsalneigung des medialen Tibiaplateaus durchschnittlich 6-10° beträgt. Die horizontale Schnittebene muss in sagittaler Richtung parallel zu dieser Dorsalneigung verlaufen, um sie beim Aufklappen nicht zu verändern. Der horizontale Schnitt erfolgt exakt distal der Drähte mit Hilfe der oszillierenden Säge. Bei den Kunstknochen wird eine biplanare Osteotomie durchgeführt. Hierbei wird darauf geachtet, dass der horizontale Schnitt auf Höhe der Tuberositas diese nicht mit einbezieht, indem eine ventrale Knochenbrücke belassen wird. Eine vertikale, ventral aufsteigende Osteotomie trifft auf die horizontale Osteotomie und hinterschneidet die Tuberositas in einem 110° Winkel, so dass ein an seiner Basis zirka 1-1,5 cm dickes Tuberositassegment entsteht.

Bei den Kadaverknochen erfolgt die uniplanare Osteotomie. Der Unterschied gegenüber der biplanaren Technik besteht darin, dass der horizontale Schnitt auch ventral komplett erfolgt, so dass hier die Tuberositas nicht hinterschnitten wird (Abb.1).

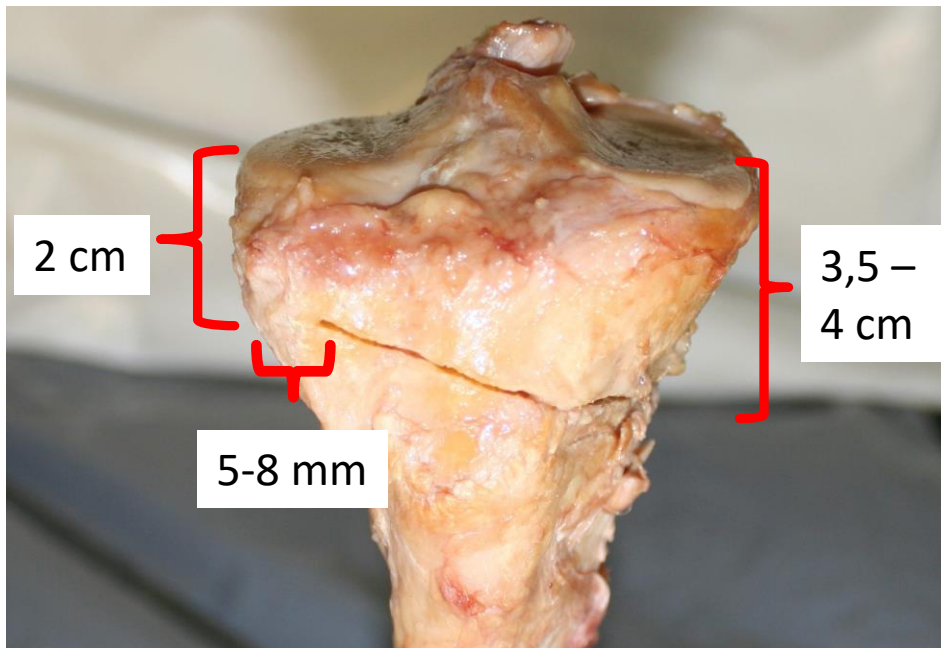


Abbildung 1: Uniplanare Osteotomie mit herkömmlich linear endendem Schnitt am Beispiel eines Kadaverknochens mit Referenzabständen: 3,5-4cm unterhalb des medialen Tibiaplateaus beginnend, 2cm unterhalb des lateralen Plateaus und 5-8 mm vor der lateralen Kortikalis endend.

### 3.4.2 Die Entlastungsbohrung - oder „hinge drill“ - Technik

Für die Präparation des Biegungsscharniers wird die Bohrschablone, der Hinge-Pin-Bohrer, ein Hohlbohrer mit 5 mm Durchmesser, und das kalibrierte Sägezielgerät der Firma Arthrex® aus dem iBalance®-HTO-Set verwendet. Da die Osteotomien allesamt ohne Weichteilmantel durchgeführt werden können, ist hier eine prä- und intraoperative Bildwandlerkontrolle, wie sie in der originalen Anleitung beschrieben wird, nicht nötig. Die Präparationsschritte entsprechen ansonsten den Empfehlungen der Operationsanleitung des HTO Hinge-Pin-Systems der Firma Arthrex.

Im Gegensatz zur Standardtechnik der oben beschriebenen HTO wird hier zunächst der laterale Endpunkt der Osteotomie festgelegt. Dieser kann mit Hilfe einer Schablone in Abhängigkeit vom Querdurchmesser des Tibiaplateaus festgelegt werden. Der Endpunkt der Osteotomie liegt in dieser Studie bei allen Präparaten auf Höhe des proximalen Tibiofibulargelenks, etwa 2 cm unterhalb des lateralen Tibiaplateaus und ca. 8 mm von der lateralen Kortikalis entfernt und entspricht somit

---

in seiner Lage dem Endpunkt der konventionellen Osteotomie. Ein 2,4-mm Führungsdraht wird nun sagittal parallel zum medialen Tibiaplateau eingebracht und mit einem 5-mm-Hohlbohrer überbohrt, so dass eine nur wenige Millimeter dicke laterale Gegenkortikalis erhalten bleibt.

In diesen Bohrkanal wird der Hinge Pin, ein ebenfalls 5 mm dicker Metallstift, platziert, der eine medialseitige Abflachung besitzt und als Sägestopp dienen soll.

Nun wird das Zielgerät für den horizontalen Schnitt an den Pin montiert. Das Zielgerät wird analog zur Standardtechnik etwa 3,5-4 cm unterhalb des medialen Plateaus angesetzt und mit 2 Führungsdrähten temporär fixiert. Das Sägeblatt stößt so am Endpunkt der horizontalen Osteotomie lateral auf den Hinge Pin und die Integrität der Gegenkortikalis bleibt gewährleistet. Analog zur Standardtechnik erfolgt die Osteotomie in den beiden Kunstknöchelgruppen biplanar, während bei den Kadaverknöcheln eine uniplanare Osteotomie ausgeführt wird. Abschließend wird das Zielgerät mit den Führungsdrähten sowie der Hinge-Pin entfernt (Abb. 2a-c).



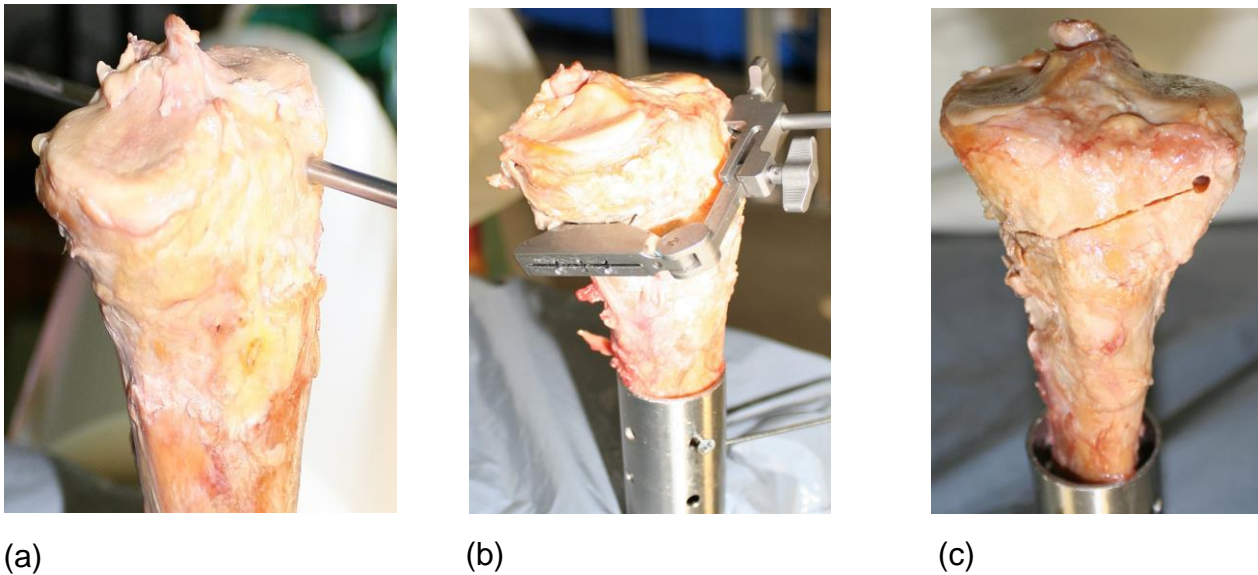


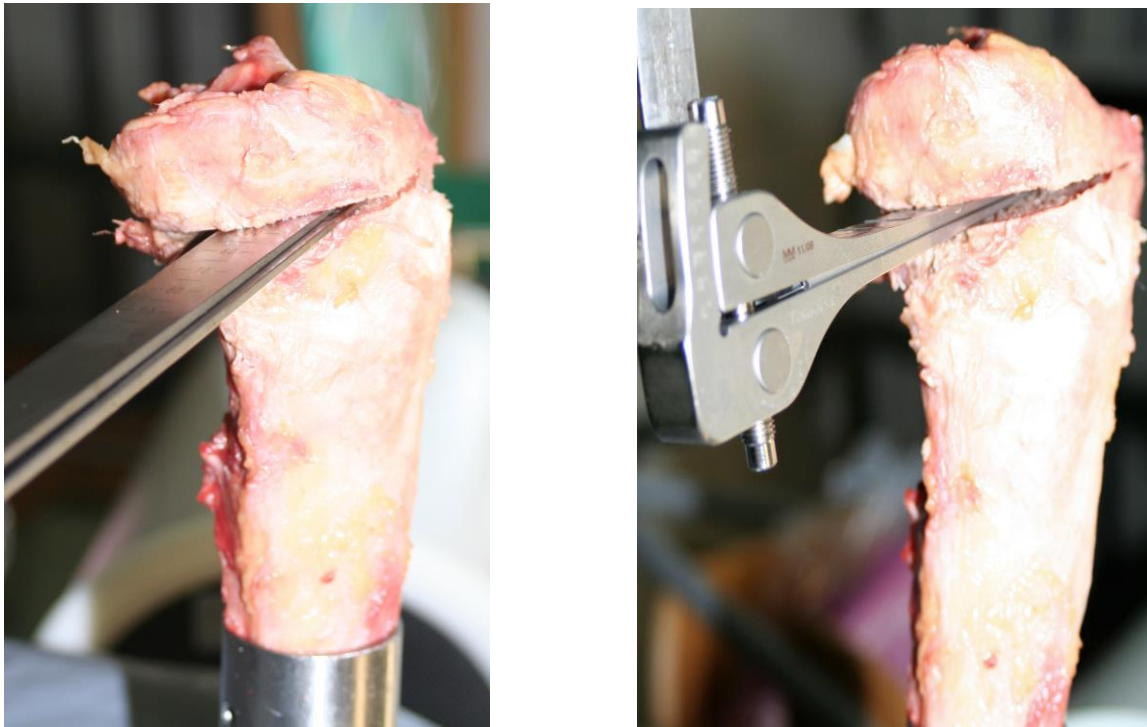
Abbildung 2: Hinge Pin Technik mit dem Arthrex Hing-Pin-Set®. (a) Setzen des Bohrers in anteroposteriore Richtung durch das laterale Biegungsscharnier des Tibiakopfes (Hinge-Pin); (b) Montage der Sägelehre; (c) Ergebnis nach Sägen und Entfernung von Bohrer und Sägelehre.

### 3.5 Aufspreizen der Osteotomie

Es erfolgte das vorsichtige Aufspreizen aller Präparate mit einer Reihe von Flachmeißeln schrittweise um jeweils 1 mm an der Keilbasis (Abb.3a). Der Zusammenhang zwischen Keilbasishöhe und Korrekturwinkel ergibt sich wie folgt:

Für einen gegebenen Korrekturwinkel ( $\mu$ ) ist die Höhe (h) der Keilbasis von der Tibiaplateaubreite (TPB) in Höhe der horizontalen Osteotomie abhängig. Die Höhe kann berechnet werden, indem die TPB mit der Tangente ( $\tan$ ) des Korrekturwinkels multipliziert wird:  $h = TPB \times \tan \mu$ . Bei einer durchschnittlichen TPB von 75 mm gilt folgende Faustregel: pro Millimeter Keilbasishöhe ändert sich der Korrekturwinkel um  $0,8-1^\circ$  (Pape et al., 2004b).

Zur Messung des Grades der Aufspreizung wurde ab  $3^\circ$  Aufspreizung zusätzlich ein kalibrierter Osteotomiespreizer mit Anzeige der Gradzahl verwendet (Abb.3b).



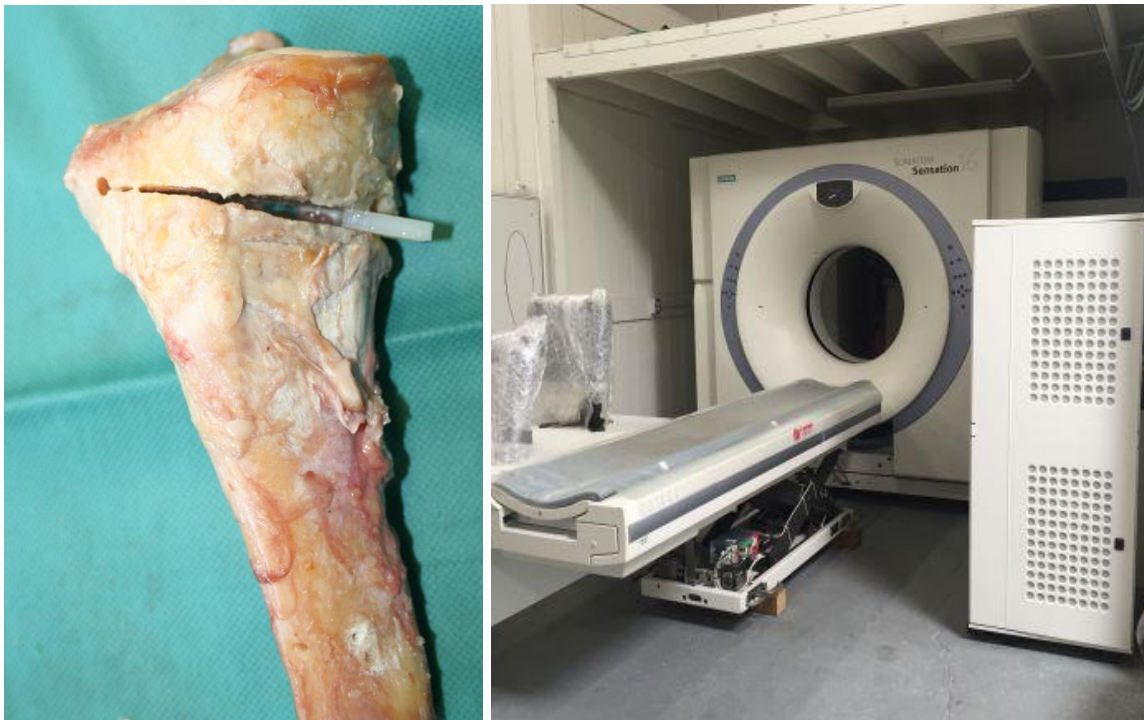
(a)

(b)

Abbildung 3: Osteotomie und Mobilisierung des Osteotomiespaltes. (a) Schrittweises Aufspreizen mit Hilfe der Flachmeißel; (b) Ab 3° mit dem kalibrierten Osteotomiespreizer.

### 3.6 Dokumentation der Frakturen

Da bei allen Kunstknochen eine Fraktur der Kortikalis bereits mit dem bloßen Auge sichtbar war, wurde diese jeweils mittels einer Digitalkamera (Canon EOS 350D SLR-Digitalkamera; Objektiv EF-S f1:3,5-5,6/18-55 mm) fotografiert und der Frakturverlauf mit entsprechender Gradzahl der Aufspreizung zum Zeitpunkt des Auftretens der Fraktur dokumentiert. Bei den Kadaverpräparaten war wegen des intakten Periosts eine direkte Beurteilung des Frakturverlaufs schwieriger. Deshalb wurden die Kadaverpräparate nach jeder Aufspreizetappe im Osteotomiespalt temporär durch Plastikplättchen fixiert und mittels Computertomographie (Siemens SOMATOM) mit einer Schichtdicke von 1 mm in 3 Ebenen dargestellt (Abb.4a, b).



(a)

(b)

Abbildung 4: Kadaverknochen wurden mit Plastikplättchen fixiert (a), so dass Computertomographien(b) (Siemens Somatom, Radiologische Abteilung Universitätsklinikum Homburg) mit ansteigenden Aufklappwinkeln angefertigt werden konnten.

### 3.7 Frakturkriterien

In den Gruppen der Modellknochen (Gruppe 1 und 2) wurde eine sichtbare Fissur mit oder ohne Spaltbildung, die vom Biegungsscharnier der lateralen Kortikalis ausging, als Fraktur der Gegenkortikalis gewertet. Analog hierzu wurde bei den Kadaverknochen eine in der Computertomographie sichtbare Fissur oder Fraktur der lateralen Kortikalis gewertet.

Die Beurteilung der Bildgebung erfolgte von zwei radiologisch erfahrenen Ärzten unabhängig voneinander und zeigte eine Inter-Observer-Reliabilität von 98,4%.

### 3.8 Klassifikation der lateralen Kortikalisfraktur

Um vorauszusagen, welcher Frakturverlauf trotz Fixation durch eine winkelstabile Tomofix®-Platte als potenziell instabil anzusehen ist und somit einer längeren postoperativen Entlastung bedarf, hat Takeuchi (Takeuchi et al., 2012) eine Frakturklassifikation aufgestellt, die folgende drei Typen unterscheidet (Abb. 5 a, b):

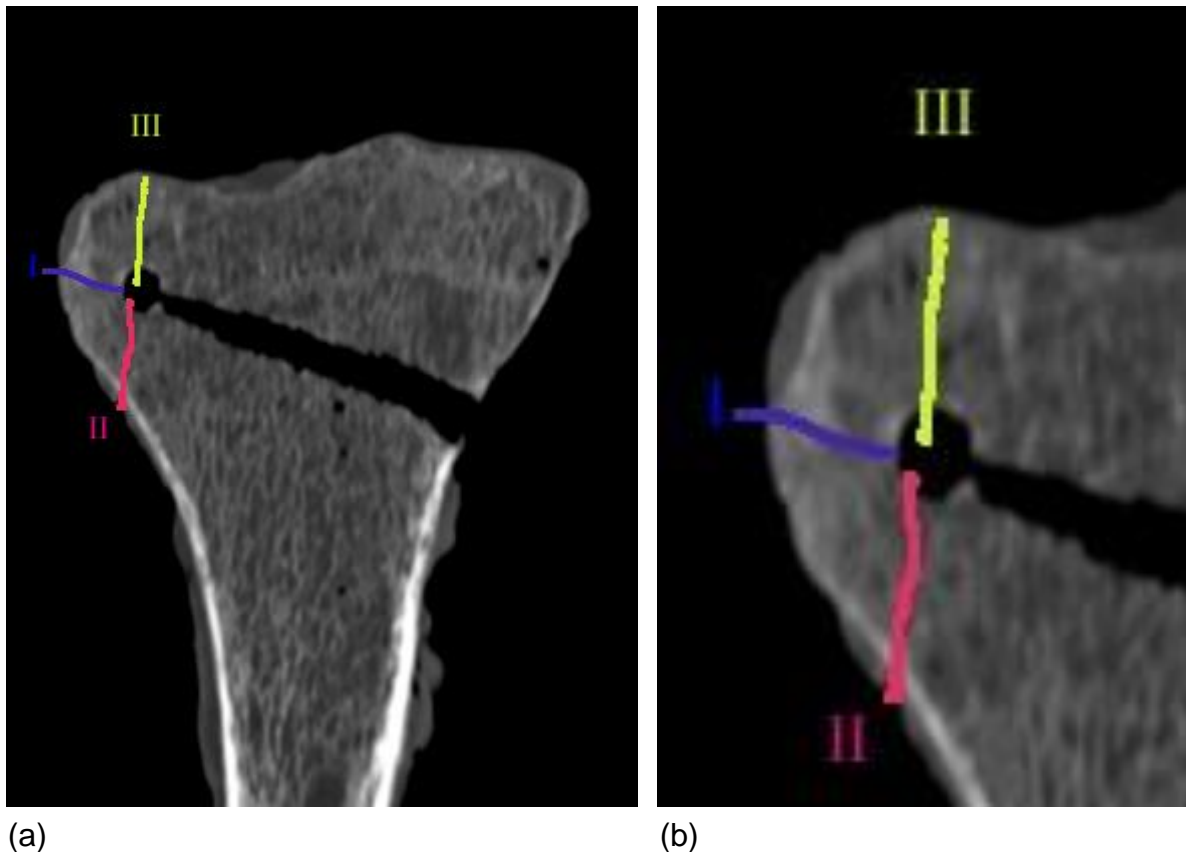


Abbildung 5: Schematisches Anzeichnen (a) und Vergrößerung (b) der 3 Frakturtypen nach Takeuchi (Takeuchi et al., 2012). Blau (I): Stabiler Typ 1; Rot (II): Instabiler Typ 2; Gelb (III): Intraartikulärer Typ 3

Typ 1 stellt eine Verlängerung der korrekt angelegten horizontalen Osteotomielinie in die laterale Kortikalis dar. Die Fraktur endet also unmittelbar oberhalb oder innerhalb des proximalen tibiofibularen Gelenks. Es ist die mit Abstand am häufigsten

---

beobachtete Fraktur. Sie geht in der Regel mit einem komplikationsarmen Verlauf einher und wird als stabil angesehen.

Typ 2 zieht in den distalen Teil des proximalen Tibiofibulargelenks. Dieser Frakturtyp ist mit einem protrahierten Heilungsverlauf verbunden und gilt daher als instabil.

Typ 3, die laterale Tibiaplateaufraktur, ist die seltenste Variante. Es handelt sich um eine intraartikuläre Fraktur, die somit eine präarthrotische Verletzung darstellen kann.

Eine Erklärung, weshalb der Frakturverlauf für die Stabilität so entscheidend ist, sieht Schröter (Schroter et al., 2014) in der Anatomie des Tibiofibulargelenkes, welches das Fibulaköpfchen mit der Tibia über die Ligg. Capitis fibulae anterius und posterius verbindet. Beim Typ 1 befindet sich demnach der Frakturverlauf innerhalb dieser Bänder und wird im Sinne einer Ligamentotaxis stabilisiert. Die Typ-2-Fraktur verläuft distal dieser Kapsel-Bandstruktur und wird daher nicht gehalten. In einer klinischen Studie zur Verifizierung der Takeuchi-Klassifikation konnte Nakamura den günstigen klinischen Verlauf der Typ-1-Frakturen bestätigen (Nakamura et al., 2015). Im Gegensatz zu Schröter (Schroter et al., 2014) zeigten sich bei drei von insgesamt sechs Typ-3-Frakturen eine deutlich verzögerte Knochenheilung und Korrekturfehler, weshalb Typ 3 in dieser Studie als potentiell instabil eingestuft wurde. Dennoch hat sich die Einteilung vor allem zur Differenzierung zwischen den relativ häufigen Typ-1-Frakturen von den seltenen und problematischen Typ-2-Frakturen in der Klinik vor allem bezüglich des Nachbehandlungsprotokolls als sinnvoll erwiesen.

Die dokumentierten lateralen Kortikalisfrakturen wurden entsprechend dieser Klassifikation der lateralen Scharnierfrakturen den 3 Typen zugeordnet.

---

### 3.9 Statistische Auswertung

Die statistische Auswertung der Ergebnisse erfolgte mittels U-Test nach Mann, Whitney und Wilcoxon. Das Signifikanzniveau wurde wie in biomechanischen Studien üblich auf 5 % festgelegt, so dass  $p < 0,05$  als signifikant gewertet wurde. Zur Evaluation der Stichprobengröße wurde die Effektstärke  $r$  berechnet. Der Nachweis einer großen Effektstärke  $r$  ist ein anerkannter retrospektiver Indikator für eine ausreichende Stichprobengröße. Hierbei entspricht  $r = 0,1$  einer kleinen,  $r = 0,3$  einer mittleren und  $r = 0,5$  einer großen Effektstärke (Rosenthal 1994).

Die Bearbeitung der Ergebnisse erfolgte mittels SPSS durch das Sports Medicine Research Laboratory, Luxembourg Institute of Health.

---

## **4 ERGEBNISSE**

Alle 60 Prüfkörper entsprachen in ihrer Präparation den Anforderungen des Studienprotokolls und konnten für die Untersuchung bezüglich der Aufklappwinkel und der Typisierung des Frakturverlaufs genutzt werden. Bei der Präparation der Kadaverknochen kam es jedoch primär bei einem Präparat bereits bei der horizontalen Osteotomie zu einer Durchtrennung der lateralen Gegenkortikalis, weshalb dieses Präparat ausgetauscht wurde. Auf diesen Einzelfall wird in der Diskussion näher eingegangen.

### **4.1 Ergebnisse der Aufklappwinkel bis zur Fraktur**

Die Einzelergebnisse der Prüfkörpergruppen sind in der folgenden Tabelle 1 zusammengefasst.


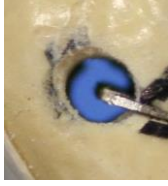




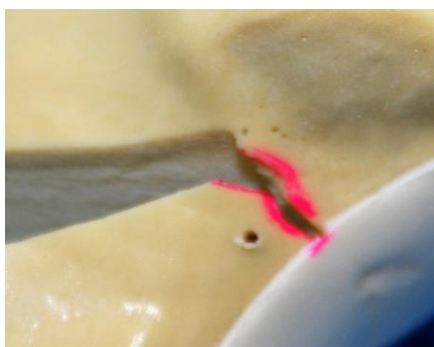	Gruppe 1 	Gruppe 1 	Gruppe 2 	Gruppe 2 	Gruppe 3 	Gruppe 3 
	Synbone ohne Bohrung	Synbone mit Bohrung	Sawbone ohne Bohrung	Sawbone mit Bohrung	Kadaver ohne Bohrung	Kadaver mit Bohrung
1	3	5	3	3	3	2
2	2	7	3	5	1	6
3	3	8	1	6	3	2
4	4	4	2	5	4	4
5	3	5	2	6	3	3
6	4	8	1	4	2	6
7	2	4	2	5	3	5
8	3	4	3	3	7	7
9	2	6	2	5	2	5
10	4	4	3	4	1	2
Ø	<b>3</b>	<b>5,5</b>	<b>2,2</b>	<b>4,6</b>	<b>2,9</b>	<b>4,2</b>
SD	0,8	1,7	0,8	2,2	1,7	1,9

Tabelle 1: Zusammenfassung der maximalen Aufklappwinkel bis zur Fraktur der Gegenkortikalis für alle Gruppen in Grad [ °]; Durchschnittswerte (Ø); Standardabweichung (SD)




#### 4.1.1 Gruppe 1: Synbone-Knochen

Die Synbone-Modelle (Gruppe 1, Abb. 6 a, b) konnten ohne Bohrung im Biegungsscharnier insgesamt durchschnittlich um 3° aufgeklappt werden, bis es zu einer sichtbaren Fraktur der Gegenkortikalis kam. Die Standardabweichung betrug +/- 0,8, der größte erreichte Aufklappwinkel ohne Fraktur lag bei 4°. Mit Bohrung betrug der durchschnittliche Aufklappwinkel hier 5,5° bei einer Standardabweichung von 1,7 und größtem frakturfreien Winkel von 8°. Sowohl mit als auch ohne Bohrung konnten die Synbones am weitesten aufgeklappt werden (durchschnittlich 3° ohne bzw. 5,5° mit Bohrung). Die entlastende Bohrung der Gegenkortikalis führte im Durchschnitt zu einer Vergrößerung des Aufklappwinkels bis zur Frakturstellung von 2,5°, was einem signifikanten Zuwachs ( $p = 0,001$ ) von 83 % entspricht. Die Effektstärke entsprach in der Gruppe der Synbone-Knochen mit  $r = 0,8$  einem starken Effekt ( $\geq 0,5$ ).



(a)



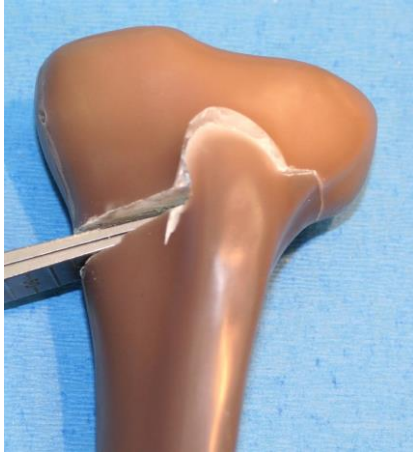(b)

Abbildung 6: Beispiele für Synbone-Modelle (a) ohne Entlastungsbohrung mit Typ 2 Fraktur und (b) mit Entlastungsbohrung mit beginnender Typ 1 Fraktur

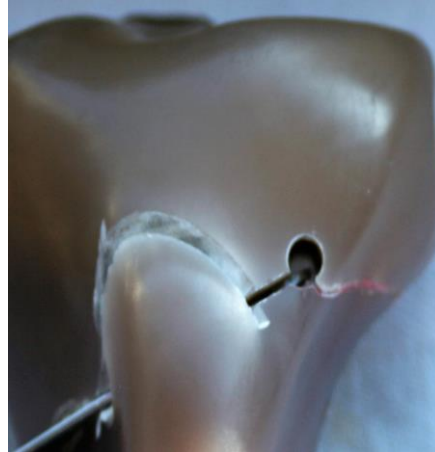
#### 4.1.2 Gruppe 2: Sawbone-Knochen

Bei der Standardosteotomie sind bei 3° Aufspreizung bereits alle Sawbone-Modelle (Gruppe 2; Abb. 7 a, b) gebrochen. Der durchschnittliche Winkel lag bei 2,2° ohne Bohrung mit einer Standardabweichung (SD) von +/- 0,75. Mit Entlastungsbohrung konnte der Winkel um 109 % auf durchschnittliche 4,6° gesteigert werden, bis auch hier die Gegenkortikalis brach (SD: 1,020). Der Unterschied erwies sich auch hier als

statistisch signifikant ( $p < 0,001$ ). Die Effektstärke war mit 0,8 auch in dieser Gruppe stark ( $\geq 0,5$ ).



(a)

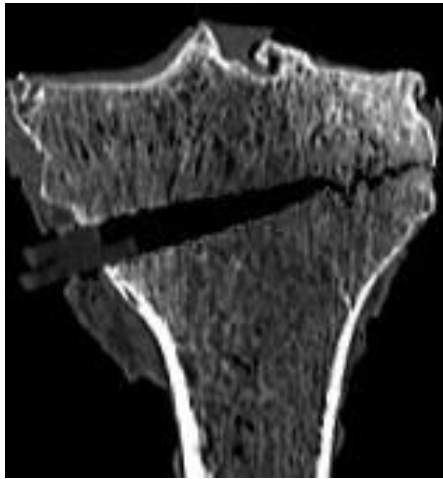


(b)

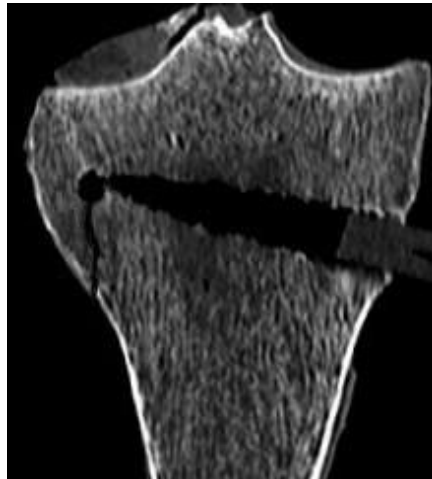Abbildung 7: Beispiele für Sawbone -Modell (a) ohne Entlastungsbohrung und (b) mit Entlastungsbohrung. Bei diesen Modellen kamen nur Typ 1 Frakturen vor.

#### 4.1.3 Gruppe 3: Kadaverknochen

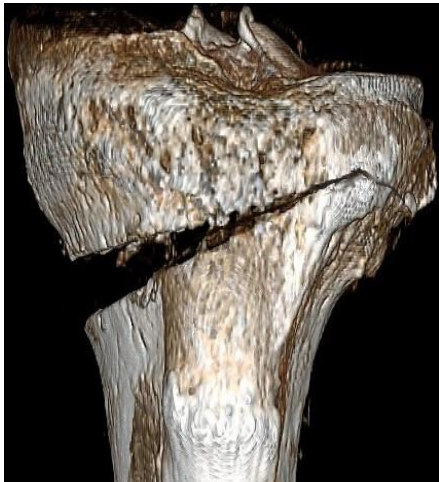
Die Kadaverknochen (Gruppe3; Abb. 8 a-c) konnten ohne entlastende Bohrung der Gegenkortikalis bis durchschnittlich  $2,9^\circ$  ohne Auftreten einer Fraktur aufgeklappt werden. Der größte erreichte Winkel lag hier bei  $7^\circ$ . Die Standardabweichung betrug 1,6. Die Bohrung führte hier zu einer Vergrößerung des maximalen Winkels um ca. 44 %, auf durchschnittliche  $4,2^\circ$  (SD: 1,778). Bei zu großer Streubreite der Ergebnisse sowohl mit als auch ohne Bohrung waren die Unterschiede hier nicht signifikant ( $p > 0,1$ ). Auch die Stärke des durch die Entlastungsbohrung erzielten Effektes war mit  $r = 0,3$  in diese Gruppe nur mäßig.



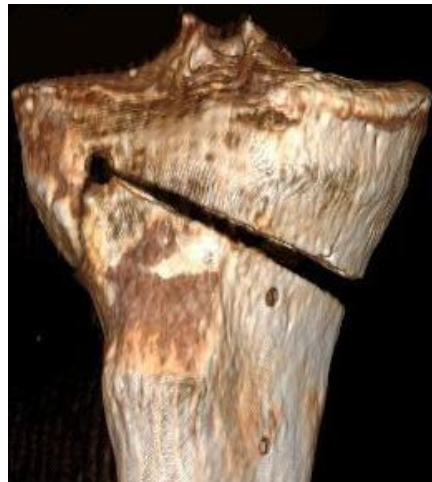(a)



(b)



(c)



(d)

Abbildung 8: Beispiele aus der Kadavergruppe (Gruppe3): 2D CT-Rekonstruktionen (a) ohne Entlastungsbohrung und Typ 1 Fraktur, (b) mit Entlastungsbohrung und Typ 2 Fraktur. 3D CT-Rekonstruktion (c) ohne Entlastungsbohrung und Typ 1 Fraktur, sowie (d) mit Entlastungsbohrung und Typ 2 Fraktur.

## 4.2 Verteilung des Frakturtyps nach Takeuchi

Insgesamt 52 der 60 Frakturen im Biegungsscharnier waren gemäß der Takeuchi-Klassifikation (Takeuchi et al., 2012) dem Typ 1 zuzuordnen und demnach als relativ stabil anzusehen. Die übrigen 8 Frakturen im Biegungsscharnier gehörten zum instabilen Frakturtyp 2 mit nach lateral absteigendem Verlauf in den distalen Anteil des proximalen tibiofibularen Gelenks, wovon sich 5 in der Gruppe der Osteotomien ohne Entlastungsbohrung fanden. Der Frakturtyp 3 fand sich in keiner der untersuchten Präparate dieser Studie (Tab.2; Abb. 6-8).

	Gruppe1 Synbone ohne Bohrung	Gruppe 1 Synbone mit Bohrung	Gruppe 2 Sawbone ohne Bohrung	Gruppe 2 Sawbone mit Bohrung	Gruppe 3 Kadaver ohne Bohrung	Gruppe 3 Kadaver mit Bohrung
Typ1	8	8	10	10	7	9
Typ2	2	2	0	0	3	1
Typ3	0	0	0	0	0	0

Tabelle 2: Zusammenfassung der Verteilung des Frakturtyps nach Takeuchi für alle Gruppen; 86,6% Typ 1, 13,3% Typ 2, Typ 3 kam nicht vor.

## 4.3 Zusammenfassung der Ergebnisse

Der durchschnittliche maximale Winkel lag ohne Entlastungsbohrung für alle 3 Gruppen zusammen bei 2,7° und mit Bohrung bei 4,76°, was einem gruppunenabhängigen Zuwachs von 2,06° (+76,5 %) entspricht (Tab.1). In jeder Gruppe führte die Entlastungsbohrung zu einer Vergrößerung des Aufklappwinkels, bevor es zu einer Fraktur kam. Prozentual war dieser Effekt bei den Sawbone-Modellen am deutlichsten. Hier vergrößerte sich der Winkel statistisch signifikant ( $p < 0,001$ ) um 2,4° von 2,2° auf 4,6° (+104 %). In der Synbone-Gruppe betrug der ebenfalls signifikante Zuwachs ( $p < 0,005$ ) 2,5° (+83 %), und bei den Kadaverknochen

kam es zu einem Zuwachs von  $1,3^\circ$  (+44 %), jedoch zeigte sich hier keine statistische Signifikanz ( $p > 0,1$ ; Diagramm 1). 52 der 60 (86,6 %) Frakturen im Biegungsscharnier waren gemäß der Takeuchi-Klassifikation vom Typ 1. Lediglich 8 Frakturen (13,3 %) im Biegungsscharnier gehörten zum instabilen Frakturtyp 2, mit nach lateral absteigendem Verlauf in den distalen Anteil des proximalen tibiofibularen Gelenks. Der Frakturtyp 3 fand sich bei keinem der untersuchten Präparate dieser Studie. Ein signifikanter Zusammenhang zwischen den Osteotomietechnik dem Auftreten eines Frakturtyps konnte nicht nachgewiesen werden.

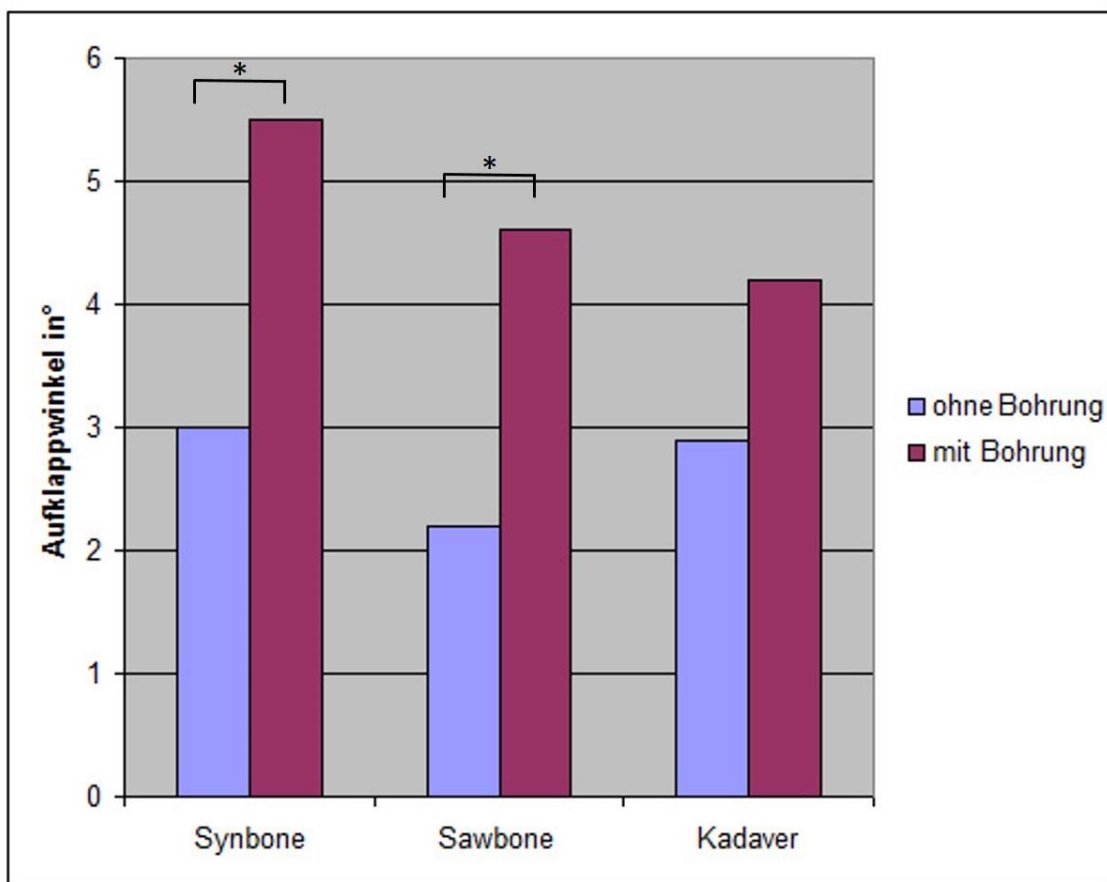


Diagramm1: Vergleich der durchschnittlichen Aufspreizwinkel mit und ohne Entlastungsbohrung: bei einem Korrekturwinkel von ca.  $5,5^\circ$  (Synbone, Gruppe 1; Sawbone, Gruppe 2 und Kadaverknochen Gruppe 3) wird trotz der anteroposterioren Bohrungen im lateralen Biegungsscharnier die Kapazität zur elastischen Deformierung überschritten und eine plastischen Verformung mit Fraktur der Gegenkortikalis tritt auf (\* $p < 0.005$ ).

---

## 5 DISKUSSION

In dieser Studie wurde untersucht, ob eine entlastende anteroposteriore Bohrung durch das Biegungsscharnier („hinge“) am lateralen Ende der horizontalen Osteotomie bei der aufklappenden hohen Tibiaosteotomie die Fraktur der Gegenkortikalis verzögert oder gar verhindert. Hierzu wurden zwei verschiedene Kunstknochenarten sowie Kadaverknochen in 3 Untersuchungsgruppen eingeteilt. Alle Tibiae wurden einer aufklappenden Osteotomie in Standardtechnik unterzogen. Die Hälfte aller Tibiae pro Gruppe wurde zusätzlich mit einer Entlastungsbohrung im Biegungsscharnier versorgt. Beim schrittweisen Aufklappen wurde die Integrität der lateralen Kortikalis im Biegungsscharnier dokumentiert.

### 5.1 Wichtigste Erkenntnisse

#### 5.1.1 Zusammenhang von Entlastungsbohrung und Aufklappwinkel

Ein wichtiges Ergebnis dieser Untersuchung ist, dass bei den Tibiae aller Untersuchungsgruppen durch die Bohrung im Biegungsscharnier der Winkel der aufklappenden Osteotomie bis zur Fraktur der Gegenkortikalis um maximal  $2,06^\circ$  vergrößert werden konnte. Statistisch signifikant war der Effekt nur bei den beiden Kunstknochen. Vermutlich wiesen die humanen Präparate eine zu hohe interindividuelle Variabilität der Knochenqualität auf, so dass der Unterschied zwischen der Gruppe mit und ohne Bohrung nicht signifikant war.

Zweitens ist festzustellen, dass es auch mit einer Entlastungsbohrung bereits bei Korrekturwinkeln von durchschnittlich  $5^\circ$  zu einer Fraktur der Gegenkortikalis kam. Zwar scheint der prozentuale Steigerungseffekt des frakturfreien Aufspreizens im Osteotomiespalt durch die Bohrung im Biegungsscharnier hoch zu sein, der absolute Zuwachs gruppenunabhängig für alle Präparate beträgt aber nur maximal  $2,5^\circ$ . Daher scheint diese Bohrung im Biegungsscharnier unter den beschriebenen Versuchsbedingungen angesichts der vorliegenden Messergebnisse nur bei Osteotomien mit einem Korrekturbedarf zwischen  $2,6^\circ$  und höchstens  $5^\circ$  eine klinische Bedeutung zu haben.

---

### 5.1.2 Zusammenhang von Entlastungsbohrung und Frakturtyp

In Bezug auf den Frakturtyp nach Takeuchi überwog der mit den geringsten Komplikationen verbundene Typ I bei den Tibiae aller Untersuchungsgruppen (86,7 %;). Frakturtyp 2 fand sich insgesamt nur 8-mal. Es konnte kein signifikanter Unterschied zwischen einer klassischen, linear endenden Osteotomie und einer Osteotomie mit Bohrung im Scharnier bezüglich der Verteilung des Frakturtyps festgestellt werden. Auch trat bei keiner der insgesamt 60 Osteotomien eine intraartikuläre (Typ 3) Fraktur nach Takeuchi (Takeuchi et al., 2012) auf.

Die homogene Verteilung der Frakturtypen innerhalb und zwischen den Untersuchungsgruppen kann an der Nähe des Endpunkts der horizontalen Osteotomie zur Gegenkortikalis liegen. Dieser Endpunkt war nur ca. 8 mm von der lateralen Kortikalis entfernt, so dass die Entwicklung einer Typ-1-Fraktur dem Weg der geringsten Risswachstumslänge entsprechen könnte und lediglich die Verlängerung der horizontalen Osteotomielinie in die laterale Kortikalis darstellte (Abb.5a, b).

## 5.2 Literaturvergleich zur Fraktur der Gegenkortikalis

Auch in klinischen Studien wird die Fraktur der Gegenkortikalis regelmäßig beschrieben. Es fällt hier jedoch auf, dass selbst bei Korrekturen über 8° längst nicht alle Patienten eine Fraktur der Gegenkortikalis aufweisen (Bae et al., 2016; Woodacre et al., 2016). Eine Zusammenfassung klinischer Studien und Kadaverstudien (Tabelle 3) von insgesamt 1121 aufklappenden Tibiaosteotomien ergibt 24,8% laterale Kortikalisfrakturen. In den meisten Studien wird als Endpunkt des Aufklappens die Verschiebung der Traglinie durch den von Miniaci (Miniaci et al., 1989) modifizierten Fujisawa-Punkt durch die 62,5 Prozentweite des Tibiaplateaus, von medial nach lateral gemessen, angegeben, ohne dabei den Verlauf der präoperativen Traglinie anzugeben. Mit Ausnahme zweier Studien (Han et al., 2013; Nelissen et al., 2010) mit zusammengezählt 67 Osteotomien und 18% (n=12) lateralen Kortikalisfrakturen, werden ansonsten keine exakten Winkelangaben gemacht, weshalb letztlich kaum ein objektiver Vergleich mit den in dieser Studie gefundenen Aufklappwinkeln möglich ist.

Autor	Studienart	Anzahl HTO	davon laterale Kortikalisfrakturen in % (n)	Öffnungswinkel oder Keilbasishöhe (Kbh) bei Fraktur
Dexler (Dexel et al., 2017)	Klinisch	69	30,4% (21)	Keine Angabe (k. A.)
Han (Han et al., 2013)	Kadaver	18	33% (6)	20 mm Kbh
Martin (Martin et al., 2014)	klinisch	323	29% (94)	K. A.
Miller (Miller et al., 2005)	klinisch	46	9% (4)	K. A.
Nelissen (Nelissen et al., 2010)	klinisch	49	24,5% (12)	10,7 mm
Schroter (Schroter et al., 2015)	klinisch	70	39% (27)	k. A.
Song (Song et al., 2010)	klinisch	90	6,6% (6)	k. A.
Spahn (Spahn, 2004)	klinisch	85	11,7% (10)	k. A.
Takeuchi (Takeuchi et al., 2012)	klinisch	104	25% (26)	k. A.
Van Houten (van Houten et al., 2014)	klinisch	206	27,6% (57)	k. A.
Van Raaij (van Raaij et al., 2008)	klinisch	43	35% (15)	k. A.
Westermann (Westermann et al., 2014)	Kadaver	18	0% (0)	K. A.
Insgesamt		1121	24,8% (278)	

Tabelle 3: Literaturvergleich zum prozentualen Anteil der lateralen Kortikalisfraktur bei medial aufklappender HTO



---

### 5.3 Limitationen des Studiendesigns

#### 5.3.1 Erklärungsversuch der Diskrepanz zu klinischen Studien

Die Literaturrecherche zeigt, dass insgesamt bei lediglich ca. 25% der über 1120 Osteotomien eine laterale Kortikalisfraktur auftrat (Tabelle 3) und steht somit in deutlichem Gegensatz zu den Labordaten dieser Studie. Eine mögliche Erklärung für die höhere Inzidenz, beziehungsweise das frühere Auftreten der Fraktur der Gegenkortikalis in der vorliegenden Studie ist die Tatsache, dass sowohl die verwendeten Knochenmodelle, als auch die humanen Kadaver weder einen Kapsel-Band-Apparat, noch eine muskuläre Stabilisierung aufwiesen. Die Beurteilung der Integrität der Gegenkortikalis erfolgte also in dieser Studie nach dem Alles-oder-Nichts-Prinzip. In der klinischen Praxis hingegen werden Fissuren und Frakturen im Biegungsscharnier durch die Ligamentotaxis der Weichteile (Kapsel, Sehnen und Bänder) stabilisiert. Darüber hinaus können kleine Fissuren intraoperativ nicht mit einem Bildwandler dargestellt werden, während in der vorliegenden Studie CT-Schnitte mit einem Abstand von 1 mm durchgeführt wurden, um diese Fissuren dokumentieren zu können.

In einer kürzlich veröffentlichten finite Elemente Berechnung verglich Diffo (Diffo et al., 2017) ebenfalls die herkömmliche HTO-Technik mit der Hinge-Pin Technik (Abb.9). Er führte die Berechnungen einer Vergleichsspannung (von Mises) mit Parametern für elastische, harte, als auch osteoporotische Knochenmodellen durch und konnte bestätigen, dass analog zu Kesslers Versuchen (Kessler et al., 2002) durch die Entlastungsbohrung der Aufklappwinkel um 50% vergrößert werden konnte. Ab einem Winkel von 5° kam es jedoch auch hier zu einer Fraktur der Gegenkortikalis, unabhängig von Technik und Knochenmodell. Der absolute Öffnungswinkel bis zum Auftreten einer Kortikalisfraktur entspricht somit den durchschnittlichen 5° Öffnungswinkel der vorliegenden Arbeit und bestätigt die These, dass es bei der öffnenden HTO früher zu einer Fraktur der Gegenkortikalis kommt, als dies klinische Studien vermuten lassen.

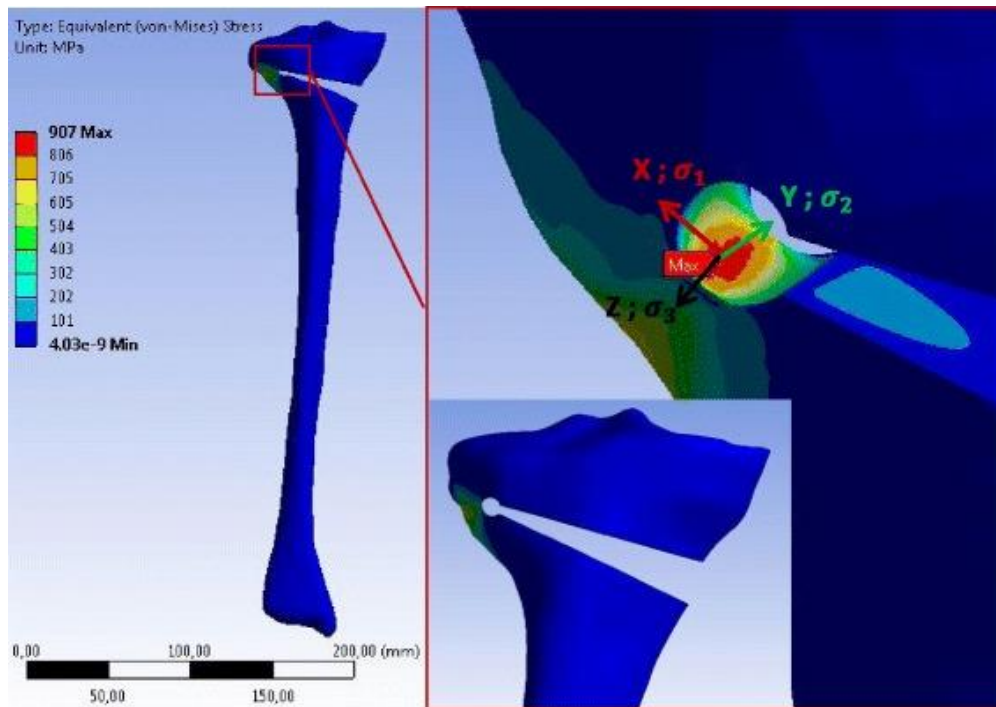


Abbildung 9: Graphische Darstellung der Vergleichsspannung (von Mises) mit Entlastungsbohrung im Biegungsscharnier, dargestellt mittels 3D finite Elemente Analyse bei 10° Aufklappung (Diffo et al., 2017). [Lizenz: <http://creativecommons.org/licenses/by/4.0/>]

### 5.3.2 Zur Wahl der Prüfkörper

Die Wahl der Prüfkörper, die in dieser Studie verwendet wurden, soll den Wandel der Materialeigenschaften des Knochens in den verschiedenen Lebensphasen näherungsweise simulieren: Die Synbone-Modelle (Gruppe 1) weisen im Vergleich mit den Gruppe-2 Tibiae eine hohe Elastizität bei gleichzeitig hoher spongiöser Materialdichte und geringer kortikaler Festigkeit auf, was eher dem jugendlichen oder kindlichen Knochen entspricht.

Die Sawbone-Modelle (Gruppe 2) entsprechen am ehesten dem harten und leicht spröden Knochen des erwachsenen Patienten mit ebenfalls hoher spongiöser Materialdichte, aber geringerer Elastizität im Vergleich zu den Gruppe-1-Tibiae (Gardner et al., 2010; Heiner, 2008). Die humanen Kadaverknochen (Gruppe 3) entsprechen schließlich, mit einem Spender-Altersdurchschnitt von 73 Jahren, dem osteoporotischen Knochen, der eher weich und von niedriger spongiöser Materialdichte ist.

Offensichtlich weisen die Daten dieser Studie auf einen Zusammenhang zwischen den Materialeigenschaften der verschiedenen Untersuchungsgruppen und dem frakturprotektiven Effekt der anteroposterioren Bohrung im Biegungsscharnier hin. Tendenziell scheinen die Knochen mit einer höheren Materialdichte, passend zur Knochenanatomie des jüngeren Patienten (Gruppe 1 und 2), eher von einer stressreduzierenden und frakturprotektiven Bohrung im Biegungsscharnier zu profitieren als Knochen mit einer geringeren Materialdichte (Gruppe 3).

Allerdings relativiert sich der Zusammenhang zwischen den Materialeigenschaften der Prüfkörper dieser Studie und dem frakturprotektiven Effekt der Bohrung, da dies nur für Korrekturwinkel bis ca. 5° gilt. Korrekturen, die durchschnittlich 5° überschreiten, münden in dieser Studie ausnahmslos in eine Fraktur der Gegenkortikalis, unabhängig von der Existenz einer Bohrung im Biegungsscharnier.

Über die Synbone-Kunstknochen (Gruppe 1), die in dieser Studie sowohl mit als auch ohne Entlastungsbohrung am weitesten aufgeklappt werden konnten, liegen weder seitens des Herstellers noch in der Literatur biomechanische Untersuchungen vor. Dennoch wurden diese Kunstknochen verwendet, da sie erstens deutlich preiswerter sind und zweitens sich gegenüber den Sawbone-Knochen bei der Bearbeitung als deutlich elastischer erwiesen, auch wenn dies noch nicht quantifiziert wurde. Die in der Studie postulierte Annahme, dieser Kunstknochentypus entspräche eher dem jugendlichen Knochen, ist sicherlich richtig, bedarf aber noch der Verifizierung durch eine biomechanische Untersuchung.

Die Kadaverknochen (Gruppe 3) lagen nicht paarweise, sondern nur einzeln vor. Auch wenn gerade beim Vergleich zweier Techniken ein direkter Paarvergleich sinnvoll gewesen wäre, wurden die einzelnen Kadaverknochen dennoch in die Studie integriert, da sie Erkenntnisse über das Verhalten osteoporotischen Knochens bezüglich einer Entlastungsbohrung erwarten ließen. So ist auch die große Streubreite der Ergebnisse und somit das Fehlen einer signifikanten Frakturreduktion sicherlich eine Folge der nicht paarweisen Versuchsanordnung. Ebenso ist die in dieser Gruppe nur mäßige Effektstärke ( $r=0,3$ ) der Entlastungsbohrung zu bewerten. Um dies zu verbessern, sollte eine größere oder homogenere Stichprobe, sprich in ihren Eigenschaften ähnlichere oder deutlich mehr Kadaverknochen untersucht werden, als dies in dieser Studie möglich war.

### 5.3.3 Anmerkung zur Hing-Pin-Technik

Wie bereits erwähnt, kam es bei der Präparation der Kadaverknochen in der Hing-Pin-Technik zum Ausschluss eines Prüfkörpers, da versehentlich zu weit Richtung Gegenkortikalis gesägt wurde:

Der 5 mm dicke Pin, der nach dem Bohren in anteroposteriorer Richtung durch das Biegungsscharnier eingebracht wird, ist als automatischer Stopp für den horizontalen Schnitt konzipiert. Er stellt eine operative Erleichterung dar und verhindert in der Regel die Durchtrennung der Gegenkortikalis zuverlässig. Jedoch kann auch diese kalibrierte Sägehilfe bei leichter Verbiegung der Zielbügel versagen und den als „Sägestopp“ gedachten Pin verfehlen. In der klinischen Praxis empfiehlt sich daher eine radiologische Kontrolle auch bei diesem Präparationsschritt (Abbildung 10). Da in dieser Studie nicht das Funktionieren des Hing-Pin-System der Firma Arthrex®, sondern der Einfluss der Entlastungsbohrung im Biegungsscharnier überprüft werden sollte, wurde diese Probe nicht direkt zu den Frakturen der Gegenkortikalis gezählt, sondern durch einen korrekt osteotomierten Kadaverknochen ersetzt.

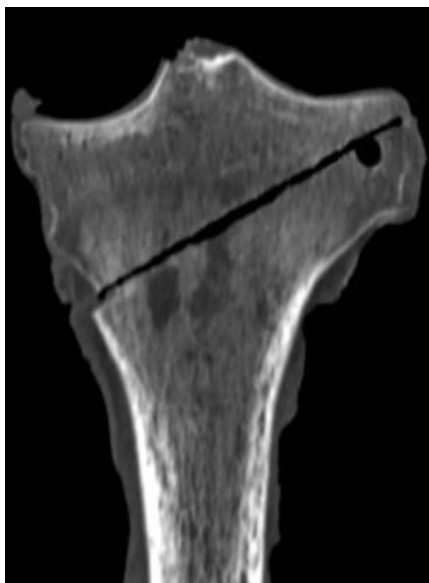

Abbildung 10: Versagen des Hing Pins als Stopp für die horizontale Osteotomie - der Sägeschnitt läuft proximal am Pin vorbei.

---

## 5.4 Schlussfolgerung

Die vorliegende Studie quantifiziert den Unterschied zwischen einer herkömmlichen Osteotomie und einer Osteotomie mit Entlastungsbohrung im Biegungsscharnier anhand von Kunstknochen und vom Weichteilmantel befreiten Kadaverknochen. Bei den Kunstknochen aus Verbundmaterial (Sawbone und Synbone) führte die anteroposteriore Bohrung der Gegenkortikalis des horizontalen Osteotomieschenkels einer biplanaren Osteotomie des Tibiakopfes hierbei zu einer signifikanten Vergrößerung des Aufspreizwinkels um durchschnittlich  $2,1^\circ$  auf maximal  $5,5^\circ$ , bis zum Auftreten der Fraktur.

Dieser frakturverhindernde Effekt im Biegungsscharnier war bei den osteoporotischen Kadaverknochen nicht signifikant ausgeprägt.

Unabhängig von der Konsistenz der Tibiae und dem Vorhandensein einer AP-Bohrung zeigte sich bei allen Präparaten eine Fraktur im Biegungsscharnier ab einem durchschnittlichen Korrekturwinkel von  $> 5^\circ$ . Da es sich um idealisierte Bedingungen handelt, die protektive biologische Faktoren, wie etwa den proximalen tibiofibularen Bandapparat, nicht berücksichtigt, sind die Ergebnisse nicht ohne weiteres auf den lebenden Patienten übertragbar.

Dennoch sprechen die Ergebnisse dieser Arbeit für die These, dass ein frakturprotektiver Effekt durch das anteroposteriore Aufbohren des Biegungsscharniers nur bei kleineren Korrekturen zu erwarten ist. Im klinischen Alltag spielt dies etwa bei der Entlastung von knorpelsanierenden Eingriffen (OATS, ACT, Mikrofrakturierung), ohne begleitende Fehlstellung eine Rolle.

Für die Korrektur einer Varusfehlstellung, bei welcher regelmäßig Korrekturwinkeln von mehr als  $8^\circ$  notwendig sind, scheint der frakturverhindernde Effekt einer anteroposterioren Bohrung im Biegungsscharnier unter den Testbedingungen der vorliegenden Studie jedoch keine Bedeutung zu haben.

---

## 6 LITERATURVERZEICHNIS

1. Bae DK, Park CH, Kim EJ, Song SJ (2016) Medial cortical fractures in computer-assisted closing-wedge high tibial osteotomy. *Knee* 23: 295-299
2. Chong AC, Miller F, Buxton M, Friis EA (2007). Fracture toughness and fatigue crack propagation rate of short fiber reinforced epoxy composites for analogue cortical bone. *J Biomech Eng* 129: 487-493
3. Cole BJ, Harner CD (1999) Degenerative arthritis of the knee in active patients: Evaluation and management. *J Am Acad Orthop Surg* 7: 389-402
4. Coventry MB (1965) Osteotomy of the upper portion of the tibia for degenerative arthritis of the knee. A preliminary report. *J Bone Joint Surg Am* 47: 984-990
5. Coventry MB, Ilstrup DM, Wallrichs SL (1993) Proximal tibial osteotomy. A critical long-term study of eighty-seven cases. *J Bone Joint Surg Am* 75: 196-201
6. Dexel J, Fritzsche H, Beyer F, Harman MK, Lutzner J (2017) Open-wedge high tibial osteotomy: Incidence of lateral cortex fractures and influence of fixation device on osteotomy healing. *Knee Surg Sports Traumatol Arthrosc* 25: 832-837
7. Dikko KA, Maas S, Hoffmann A, Pape D (2017) Mechanical strength assessment of a drilled hole in the contralateral cortex at the end of the open wedge for high tibial osteotomy. *J Exp Orthop* 4: 23.
8. Dikko KA, Maas S, Waldmann D, Zilian A, Dueck K, Pape D (2015) Biomechanical properties of five different currently used implants for open-wedge high tibial osteotomy. *J Exp Orthop* 2: 14

- 
9. Felson DT, Anderson JJ, Naimark A, Walker AM, Meenan RF (1988) Obesity and knee osteoarthritis. The Framingham Study. *Ann Intern Med* 109: 18-24.
  10. Feucht MJ, Tischer T (2017) [Osteotomies around the knee for ligament insufficiency]. *Orthopade* 46: 601-609
  11. Fowler P, Tan L, Brown G (2000) Medial opening wedge high tibial osteotomy: how I do it. *Oper Tech Sports Med* 8: 32–38
  12. Gardner MP, Chong AC, Pollock AG, Wooley PH (2010) Mechanical evaluation of large-size fourth-generation composite femur and tibia models. *Ann Biomed Eng* 38: 613-620
  13. Han SB, Lee DH, Shetty GM, Chae DJ, Song JG, Nha KW (2013) A "safe zone" in medial open-wedge high tibia osteotomy to prevent lateral cortex fracture. *Knee Surg Sports Traumatol Arthrosc* 21: 90-95
  14. Harris JD, McNeilan R, Siston RA, Flanigan DC (2013) Survival and clinical outcome of isolated high tibial osteotomy and combined biological knee reconstruction. *Knee* 20: 154-161
  15. Heiner AD (2008) Structural properties of fourth-generation composite femurs and tibias. *J Biomech* 41: 3282-3284
  16. Hofmann AA, Cook T (2003) High tibial osteotomy: Where did you go? *Orthopedics* 26: 949-950
  17. Hui C, Salmon LJ, Kok A, Williams HA, Hockers N, van der Tempel WM, Chana R, Pinczewski LA (2011) Long-term survival of high tibial osteotomy for medial compartment osteoarthritis of the knee. *Am J Sports Med* 39: 64-70
  18. Jackson JP, Waugh W (1961) Tibial osteotomy for osteoarthritis of the knee. *J Bone Joint Surg Br* 43-B: 746-751

- 
19. Kessler OC, Jacob HA, Romero J (2002) Avoidance of medial cortical fracture in high tibial osteotomy: improved technique. *Clin Orthop Relat Res*: 180-18
  20. Kohn L, Sauerschnig M, Iskansar S, Lorenz S, Meidinger G, Imhoff AB, Hinterwimmer S (2013) Age does not influence the clinical outcome after high tibial osteotomy. *Knee Surg Sports Traumatol Arthrosc* 21: 146-151
  21. Lobenhoffer P, Agneskirchner J, Zoch W (2004) [Open valgus alignment osteotomy of the proximal tibia with fixation by medial plate fixator] *Orthopade* 33: 153-160
  22. Lobenhoffer P, Agneskirchner JD (2003) Improvements in surgical technique of valgus high tibial osteotomy. *Knee Surg Sports Traumatol Arthrosc* 11: 132-138
  23. Maas S, Diffo KA, Dueck K, Pape D (2013) Static and Dynamic Differences in Fixation Stability between a Spacer Plate and a Small Stature Plate Fixator Used for High Tibial Osteotomies: A Biomechanical Bone Composite Study. *ISRN Orthop* 2013: 387620
  24. Martin R, Birmingham TB, Willits K, Litchfield R, Lebel ME, Giffin J.R (2014) Adverse event rates and classifications in medial opening wedge high tibial osteotomy. *Am J Sports Med* 42: 1118-1126
  25. Miller BS, Dorsey WO, Bryant CR, Austin JC (2005) The effect of lateral cortex disruption and repair on the stability of the medial opening wedge high tibial osteotomy. *Am J Sports Med* 33: 1552-1557
  26. Miniaci, A., Ballmer, F.T., Ballmer, P.M. and Jakob, R.P., 1989. Proximal tibial osteotomy. A new fixation device. *Clin Orthop Relat Res* 246: 250-259.



- 
27. Nakamura R, Komatsu N, Murao T, Okamoto Y, Nakamura S, Fujita K, Nishimura H, Katsuki Y (2015) The validity of the classification for lateral hinge fractures in open wedge high tibial osteotomy. *Bone Joint J.* 97-B: 1226-1231
  
  28. Nelissen EM, van Langelaan EJ, Nelissen RG (2010) Stability of medial opening wedge high tibial osteotomy: a failure analysis. *Int Orthop* 34: 217-223
  
  29. Pape D, Adam F, Rupp S, Seil R, Kohn D (2004a) [Stability, bone healing and loss of correction after valgus realignment of the tibial head. A roentgen stereometry analysis] *Orthopade* 33: 208-217
  
  30. Pape D, Kohn D, van Giffen N, Hoffmann A, Seil R, Lorbach O (2013) Differences in fixation stability between spacer plate and plate fixator following high tibial osteotomy. *Knee Surg Sports Traumatol Arthrosc* 21: 82-89
  
  31. Pape D, Seil R, Adam F, Rupp S, Kohn D, Lobenhoffer P (2004b) [Imaging and preoperative planning of osteotomy of tibial head osteotomy] *Orthopade* 33: 122-134
  
  32. Rand JA, Neyret P (2005) ISAKOS meeting on the management of osteoarthritis of the knee prior to total knee arthroplasty. Lyon, France: ISAKOS Congress
  
  33. Rosenthal R (1994) Parametric measures of effect size. In: H. Cooper, L. V. Hedges (eds) *The Handbook of Research Synthesis*. Russell Sage Foundation, New York, pp. 231-244
  
  34. Schroter S, Ateschrang A, Ihle C, Stockle U, Konstantinidis L, Dobeles S (2014) [Lateral hinge fractures in open wedge high tibial osteotomy] *Orthopade* 43: 1000-1007
  
  35. Schroter S, Freude T, Kopp MM, Konstantinidis L, Dobeles S, Stockle U, van Heerwaarden R (2015) Smoking and unstable hinge fractures cause delayed

- 
- gap filling irrespective of early weight bearing after open wedge osteotomy. *Arthroscopy* 31: 254-265
36. Song EK, Seon JK, Park SJ, Jeong MS (2010) The complications of high tibial osteotomy: Closing- versus opening-wedge methods. *J Bone Joint Surg Br* 92: 1245-1252
37. Spahn G (2004) Complications in high tibial (medial opening wedge) osteotomy. *Arch Orthop Trauma Surg* 124: 649-653
38. Staubli AE, De Simoni C, Babst R, Lobenhoffer P (2003) TomoFix: A new LCP-concept for open wedge osteotomy of the medial proximal tibia--early results in 92 cases. *Injury* 34 Suppl 2: 55-62
39. Staubli AE, Jacob HA (2010) Evolution of open-wedge high-tibial osteotomy: experience with a special angular stable device for internal fixation without interposition material. *Int Orthop* 34:167-172
40. Takeuchi R, Ishikawa H, Kumagai K, Yamaguchi Y, Chiba N, Akamatsu Y, Saito T (2012) Fractures around the lateral cortical hinge after a medial opening-wedge high tibial osteotomy: a new classification of lateral hinge fracture. *Arthroscopy* 28: 85-94
41. van Houten AH, Heesterbeek PJ, van Heerwaarden RJ, van Tienen TG, Wymenga AB (2014) Medial open wedge high tibial osteotomy: Can delayed or nonunion be predicted? *Clin Orthop Relat Res* 472:1217-1223
42. van Raaij TM, Brouwer RW, Reijman M, Verhaar JA (2008) Opposite cortical fracture in high tibial osteotomy: lateral closing compared to the medial opening-wedge technique. *Acta Orthop* 79: 508-514
43. Westermann RW, DeBerardino T, Amendola A (2014) Minimizing alteration of posterior tibial slope during opening wedge high tibial osteotomy: a protocol

- 
- with experimental validation in paired cadaveric knees. *Iowa Orthop J* 34: 16-23
44. Woodacre T, Ricketts M, Evans JT, Pavlou G, Schranz P, Hockings M, Toms A (2016) Complications associated with opening wedge high tibial osteotomy: A review of the literature and of 15 years of experience. *Knee* 23: 276-282
45. Wu H, Imad A, Benseddiq N, Pinho de Castro J, Meggiolaro MA (2010) On the prediction of the residual fatigue life of cracked structures repaired by the stop-hole method, *International Journal of Fatigue* 32: 670–677

---

## **7 PUBLIKATIONEN / DANK**

### **7.1 Publikationen**

Reyle,G., Lorbach,O., Difo,K.A., Hoffmann,A. and Pape,D., 2017. Prevention of lateral cortex fractures in open wedge high tibial osteotomies : The anteroposterior drill hole approach. Orthopade. 46: 610-616.

### **7.2 Dank**

Diese Arbeit wurde in der Zeit von August 2015 bis März 2019 in der Abteilung für Orthopädie in der Clinique d'Eich unter der Leitung von Professor Dr. med. D. Pape angefertigt.

Besonderer Dank gebührt meinem Doktorvater Prof. Dr. Dietrich Pape, für seine stets konstruktive Hilfe und Geduld bei der Themenwahl und Ausführung dieser Arbeit.

Tag der Promotion: 31.08.2020

Dekan: Univ.-Prof. Dr. med. Michael D. Menger

Berichterstatter: Prof. Dr. Dietrich Pape

Prof. Dr. Stefan Landgraeber

Prof. Dr. Tina Histing