

Aus der Klinik für Frauenheilkunde, Geburtshilfe und Reproduktionsmedizin

Universitätsklinikum des Saarlandes, Homburg/Saar

Direktor : Prof. Dr. E.F. Solomayer

**Die operative Therapie des Vulvakarzinoms -
onkologisches Outcome u.a. in Abhängigkeit der Etablierung des
Sentinel-Node-Verfahrens**

Dissertation zur Erlangung des Grades eines Doktors der Medizin

der Medizinischen Fakultät

der UNIVERSITÄT DES SAARLANDES

2013

Vorgelegt von: Peter Jankowski

geb. am 25.03.1981 in Rheda-Wiedenbrück

Inhaltsverzeichnis

1.	Zusammenfassung	5
2.	Einleitung	7
2.1	Präkanzerose	9
2.1.1	Morbus Paget der Vulva	10
2.2	Symptomatik und Diagnostik des Vulvakarzinoms	11
2.3	Histologie des Vulvakarzinoms	15
2.3.1	Plattenepithelkarzinom der Vulva	15
2.3.2	Melanom der Vulva	18
2.4	Therapie des Vulvakarzinoms	20
2.4.1	Operative Therapie	20
2.4.1.1	Lymphonodektomie	26
2.4.1.2	Sentinel Node Biopsie (SNB)	28
2.4.2	Strahlentherapie	30
2.4.2.1	Neoadjuvante Strahlentherapie	30
2.4.2.2	Adjuvante Strahlentherapie	31
2.4.3	Chemotherapie	31
2.5	Prognose des Vulvakarzinoms	32
2.6	Nachsorge und Rezidivrisiko	33
2.7	Zielsetzung	34

3.	Material und Methoden	35
3.1	Erfassung der Untersuchungsdaten, Diagnose und Therapieform	35
3.2	Patientenkollektiv	35
3.2.1	Vergleich der Operationsmethoden	36
3.2.2	Vergleich der Tumoreigenschaften	39
3.3	Statistik	39
4.	Ergebnisse	41
4.1	Anzahl der Vulvakarzinome 2006 – 2011	41
4.2	Altersverteilung	42
4.3	Tumorlokalisation	43
4.4	Operation	44
4.4.1	Hemivulvektomie und Vulvektomie	45
4.4.2	Lymphonodektomie und Sentinel Node Biopsie	51
4.4.2.1	Größe der Lymphknoten	53
4.4.2.2	Anzahl der entfernten Lymphknoten	54
4.5	Tumorstadium und Histologie	55
4.6	Biochemie	59
4.6.1	Tumormarker Squamous Cell Carcinoma Antigen	59
4.6.2	Abfall des Hämoglobinwertes	59
4.7	Nachbehandlung nach Operation	60
4.8	Rezidive	61

4.8.1	Alter der Patientinnen mit Rezidi	61
4.8.2	Tumoreigenschaften des Vulvakarzinoms bei Patientinnen mit Rezidiv	62
4.8.3	Lokalisation der Rezidive	64
4.8.4	Therapie der Rezidive im Bereich der Vulva	66
4.8.5	Therapie der Rezidive im inguinalen Bereich	69
4.8.6	Systemische Metastasierung	70
4.8.7	Das zweite Rezidiv	71
5.	Diskussion	72
5.1	Vulvektomie und Hemivulvektomie	73
5.2	Exzision der Lymphknoten in Abhängigkeit vom Stadium des Vulvakarzinoms	78
5.3	Lymphonodektomie vs. Sentinel Node Biopsie	80
6.	Literaturverzeichnis	88
7.	Publikationen	99
8.	Lebenslauf	100

1. Zusammenfassung

Das Vulvakarzinom ist das vierthäufigste Karzinom der weiblichen Geschlechtsorgane. Längst ist es nicht mehr das Karzinom der älteren Generation, sondern es kommt immer häufiger auch in jungen Jahren vor.

Das Ziel der Arbeit war es, die radikale Operationsmethode mit der organerhaltenden in Bezug auf das onkologische Outcome und die Morbidität der Patientinnen zu vergleichen und zu analysieren.

Am Universitätsklinikum des Saarlandes wurde die Krankengeschichte von 88 Patientinnen mit Vulvakarzinom und Melanom der Vulva in den Jahren 2006-2011 registriert und in die Arbeit mit einbezogen.

Es konnte kein Nachteil der Hemivulvektomie im Vergleich zur radikalen Vulvektomie nachgewiesen werden in Bezug auf die onkologische Sicherheit. Die Hemivulvektomie scheint jedoch für die Morbidität der Patientinnen von Vorteil, da die Rate der Wundheilungsstörungen im Verlauf deutlich niedriger war (9% bei den Hemivulvektomien und 26% bei den radikalen Vulvektomien).

Beim Vergleich der schonenden Sentinel-Node-Biopsie und der primären Lymphonodektomie konnte keine erhöhte Rate an Leistenrezidiven festgestellt werden. Darüber hinaus wurde eine sehr niedrige Rate an Wundheilungsstörungen im Bereich der Leisten verzeichnet.

Die Hemivulvektomie, verbunden mit einer Sentinel-Node-Biopsie, scheint ein ideales Therapiekonzept zur operativen Behandlung des frühen Vulvakarzinoms zu sein. Das onkologisch sichere Outcome ist jedoch nur dann zu gewährleisten, wenn der Tumor mit einem entsprechenden Randsaum entfernt wurde. Die organerhaltende Therapie ist nur dann zu empfehlen, wenn diese Kriterien erfüllt werden können.

1. Summary

The surgical therapy of patients with vulvar cancer.

Oncological outcome in relation to the Sentinel-Node-Biopsy.

The vulvar carcinoma is the fourth most common carcinoma of the female reproductive organs. It is no longer the carcinoma of the older generation but it is becoming more common in younger females.

The aim of this dissertation was to investigate and to analyze the organ-preserving with the radical surgical therapy method in relation to the oncological outcome and the morbidity of patients.

At the University Hospital of Saarland the medical history of 88 patients with vulvar cancer between the years 2006 – 2011 were registered and included in the dissertation.

There could not be demonstrated a disadvantage of the hemivulvectomy in comparison to the radical vulvectomy in relation to the oncological safety. The hemivulvectomy, however, seems to be an advantage for the patients, as the rate of healing disorder was significantly lower (9% in hemivulvectomies and 26% in radical vulvectomies).

When comparing the Sentinel-Node-Biopsy and the primary lymphonodectomy there could not be found an increased rate of groin relapses. In addition a very low rate of healing disorders in the field of groins was recorded.

The hemivulvectomy associated with a Sentinel-Node-Biopsy seems to be an ideal therapeutic approach for the surgical treatment of the early vulva carcinoma. The oncological outcome, however, is only to ensure, when the tumor is removed with an appropriate resection-boundary free of cancer cells. Organ-preserving therapy is only recommended, if these conditions are fulfilled.

2. Einleitung

Das Vulvakarzinom macht 4% aller weiblichen Genitalkarzinome aus und wurde bislang zu den seltenen Tumorerkrankungen der Frau gerechnet. Generell konnte in den letzten Jahren festgestellt werden, dass die Inzidenz, an einem Vulvakarzinom zu erkranken, gestiegen ist. Sie beträgt ca. 1,8/100.000 Frauen pro Jahr und steigt mit zunehmenden Alter auf 20/100.000 bei Frauen über 75 Jahre (Bamberger et al. 2002). Die Ursache für die Zunahme der Inzidenz liegt wahrscheinlich im kontinuierlich steigenden Durchschnittsalter der weiblichen Bevölkerung in den letzten Jahren. Dennoch betrifft die steigende Inzidenz nicht nur Frauen im höheren Alter. Auch jüngere Frauen leiden heutzutage immer häufiger an einem Vulvakarzinom. In den USA konnte zwischen 1975 und 2003 ein jährlicher Anstieg der Inzidenz des Vulvakarzinoms um 0,6 % verzeichnet werden (Dittmer et al. 2012). Trotz der steigenden Tendenz ist die Ursache des Vulvakarzinoms und seiner Vorstufen noch unklar. Es wird jedoch angesichts der zahlreichen Risikofaktoren von einer multifaktoriellen Ätiologie ausgegangen.

Bei jungen Frauen ist häufiger eine Human-Papilloma-Virus (HPV)-Infektion nachweisbar. 70-90% der vulvären intraepithelialen Neoplasien und 40-60% aller Vulvakarzinome stehen mit dem HP-Virus in Zusammenhang (Judson et al. 2006, Hampl et al. 2006, Saraiya et al. 2008). Nachgewiesene Typen sind vor allem HPV 16 und 18 (Koyamatsu et al. 2003). Cogliano beschreibt, dass besonders das HPV 16 in der Pathogenese des Vulvakarzinoms eine dominante Rolle zu spielen scheint. Hingegen scheinen HPV 18, 31, 33, 45 bei der Entstehung des Vulvakarzinoms im Vergleich zum Zervixkarzinom eine eher untergeordnete Rolle zu spielen (Cogliano 2007).

Nicht selten werden aufgrund der HPV-Infektion bei diesen jungen Patientinnen auch Dysplasien oder Karzinome im Bereich der Zervix oder des Anus festgestellt.

Die Risikofaktoren für die Entstehung eines HPV-induzierten Vulvakarzinoms sind Immunsuppression, Einnahme von Immunsuppressiva, entzündliche Erkrankungen des Genitales und Nikotinabusus.

In Hinblick darauf scheint es um so interessanter, dass eine Impfung gegen das Virus

HPV 16 und 18, die Inzidenz einer vulvären intraepithelialen Neoplasie (VIN) oder eines Vulvakarzinoms um die Hälfte reduzieren kann (Hampl et al. 2008). Aus histologischer Sicht werden in dieser ersten Gruppe häufiger undifferenzierte, basaloide oder kondylomatöse Vulvakarzinome diagnostiziert. Ist das Karzinom in mehreren Arealen der Vulva lokalisiert, so wird dies als Vulvakarzinom mit multifokaler Lokalisation definiert.

Bei Patientinnen im höheren Alter, typischerweise in der 7. oder 8. Lebensdekade, bei denen ein differenzierter Typ des Vulvakarzinoms auftritt, stehen meistens nicht mit einer HPV-Infektion in Zusammenhang. Oftmals entsteht das Vulvakarzinom der älteren Frau auf dem Boden eines Lichen sclerosus oder einer epithelialen Hyperplasie (Madeleine et al. 2006). 2003 hatten Rolfe et al. festgestellt, dass in 70,4% der tumorösen Zellen eines Vulvakarzinoms eine Mutation im Bereich des Tumorsuppressor-Gens TP53 und Expression des TP53 stattfindet. Diese Mutation lässt sich auch in 40% der Zellen eines Lichen sclerosus und in 22% einer Hyperplasie der Vulva feststellen (Rolfe et al. 2003).

Interessant scheint auch die Koexistenz des VIN, des Lichen sclerosus und der Infektion mit dem HP-Virus. So konnten Van Setter et al. feststellen, dass eine HPV DNA in 41% der VIN mit einem Lichen sclerosus vergesellschaftet ist. Bei der Diagnose eines VIN ohne Lichen sclerosus lag die Rate an HPV DNA in den Zellen bei >90% (Van Setter et al. 2007). Eine HPV-Infektion wird darüber hinaus auch häufiger bei den Präkanzerösen VIN III (70-90%) als bei den Vulvakarzinomen (40-60%) beobachtet (Hampl et al. 2006, Judson et al. 2006).

Somit scheinen auch diese beiden letzten Argumente eher für zwei mögliche Pathogenesen bei der Entstehung des Vulvakarzinoms zu sprechen.

2.1 Präkanzerosen

Zu den Präkanzerosen gehört die VIN (Vulväre Intraepitheliale Neoplasie).

Die Inzidenz beträgt ca. 7/100.000 und steigt vor allem bei Patientinnen, die jünger als 65 Jahre sind (S2 Leitlinie zum Vulvakarzinom und seiner Vorstufen). So zeigt sich auch hier ein Altersgipfel bei Frauen um die 40 Jahre (S2 Leitlinie zum Vulvakarzinom und seiner Vorstufen).

Eine VIN wird genau wie die CIN (Cervikale Intraepitheliale Neoplasie) in 3 Subgruppen aufgeteilt:

-VIN I (leichte Dysplasie)

Die Veränderungen treten nur im unteren Drittel des Epithels auf. Eine Therapie ist in diesem Stadium nicht notwendig.

-VIN II (mittelgradige Dysplasie)

Die Veränderungen treten im mittleren und unteren Drittel des Epithels auf. Eine Entfernung per Laser oder Excision ist bei diesem Stadium zu empfehlen.

-VIN III (schwere Dysplasie)

Die Veränderungen treten im gesamten Epithel auf. Sie entsprechen einem Carcinoma in situ. Die Basalmembran ist somit intakt. Bei einem VIN III ist eine Excision der Lasertherapie vorzuziehen, da bei einer Lasertherapie eine Mikroinvasion nicht ausgeschlossen werden kann.

Zu den Sonderformen der Präkanzerosen gehören der Morbus Bowen und der Erythroplasie Queyrat. Diese Begriffe werden in der modernen Pathologie nicht mehr verwendet und zählen heutzutage zu den VIN III. Bei dem M. Bowen handelt es sich um eine scharf begrenzte Hautrötung mit multiplen Pappeln und oberflächlicher Schuppung. Beim Erythroplasie Queyrat handelt es sich zumeist um eine erhabene, glatte isolierte Läsion mit samtrotter Färbung.

In beiden Fällen wird eine Excision mit einem gesunden Randsraum als Therapie empfohlen.

Eine weitere Erkrankung, die durch das HPV verursacht wird, sind Condylomata acuminata, im Volksmund auch Feigwarzen, genannt. Für die Ursache der Entstehung der Condylomata acuminata gilt der Infekt mit den Low-risk-HP-Viren 6 und 11. In

seltenen Fällen können sie jedoch auch mit High-risk-HP-Viren, also den onkogenen Viren in Zusammenhang stehen. Diese „atypischen Kondylome“ werden, je nach Schweregrad der Atypie, in VIN II oder VIN III eingeteilt.

Bis vor ein paar Jahren galt auch der Lichen sclerosus als Präkanzerose. Dies ist eine Hauterkrankung, die in jedem Alter auftreten kann. Es handelt sich um eine Atrophie der Dermis mit Schwund des subcutanen Fettgewebes und der Kollagenfasern. Die Ursache ist noch nicht bekannt. Man nimmt jedoch an, dass ein verringerter Rezeptorbesatz des Gewebes für Östrogene die Ursache für die Erkrankung ist. Zur Gruppe der Präkanzerosen zählt der Lichen sclerosus deswegen, weil auf dem Boden dieser Erkrankung in 1-5 % ein invasives Karzinom der Vulva entstehen kann (Wallace 1971, Hart et al. 1975, Carli et al. 1995).

2.1.1 Morbus Paget

Eine besondere Form der intraepithelialen Neoplasie der Vulva ist der Morbus Paget. Er zeigt sich meistens als scharf begrenztes Ekzem, das sich bis zum Oberschenkel ausbreiten kann. Die Symptomatik dieser Erkrankung unterscheidet sich kaum von der einer VIN.

Morbus Paget ist eine intraepitheliale Neoplasie, die in bis zu 30-50 % mit einem Adenokarzinom des Rektums, der Urethra, der Zervix oder der Bartholinischen Drüse in Zusammenhang stehen (Uhl 2006). In 15% wird auch ein Adenokarzinom der Mamma beobachtet. Demzufolge sollten bei einer Diagnosestellung eines Morbus Paget weitere Untersuchungen wie Mammographie, Rektoskopie, Zystoskopie und eine kolposkopische Untersuchung der Vulva und der Zervix (mit der zytologischen Kontrolle) durchgeführt werden.

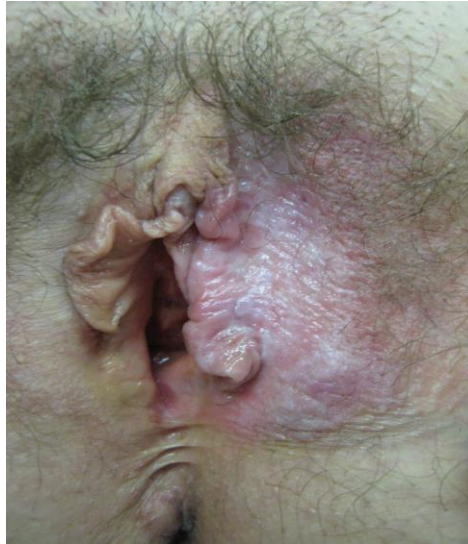

Abb. 1: 49 jährige Patientin mit Morbus Paget. Sichtbares ausgeprägtes rötlich-weissliches Areal an der linken Labie. Bild aus eigenem Patientenkollektiv.

2.2 Symptomatik und Diagnostik des Vulvakarzinoms

Die Symptome der VIN und der Vulvakarzinome, wie z.B. chronischer Pruritus, Brennen, Wundgefühl, unklare Schmerzen oder Missempfindungen im Vulvabereich sind uncharakteristisch. Eine VIN oder Vulvakarzinom kann auch durch eine Asymptomatik gekennzeichnet sein. Bei fortgeschrittenen Karzinomen hingegen können leichte Blutungen, Ausfluss und Hämaturie beim tumorösen Befall der Urethra hinzukommen.

Wegen den unspezifischen Symptomen wie Juckreiz wird oftmals mit einer antimykotischen oder antibakteriellen Therapie begonnen und diese, oftmals über mehrere Wochen oder Monate, kontinuierlich fortgeführt. Jones et al. beschäftigten sich in einer Studie mit der Symptomatik und Anamnese der Patientinnen vor der Therapie eines Vulvakarzinoms. Dabei konnte gezeigt werden, dass bei 88% der Patientinnen mit einem Vulvakarzinom eine unspezifische Symptomatik bereits 6 Monate bestand. In 28% bestand die Symptomatik sogar länger als 5 Jahre und in 31% der Fälle konnten die Patientinnen nachweisen, dass sie während dieser Zeitspanne der unspezifischen Symptomatik mindestens dreimal beim Arzt waren (Jones et al. 1999).

Somit kommt es schätzungsweise in 40% der Fälle aufgrund des abwartenden Verhaltens über ein Jahr trotz Beschwerden zu einer Verzögerung der Diagnosestellung. Auch das makroskopische Bild ist oft unspezifisch und reicht von weißen (sogenannten "leukoplaken") oder rötlichen (sogenannten „erythematösen“) Arealen, im Falle eines VIN oder einer Frühinvasion, bis zu palpatorischen Erhabenheiten, exophytisch wachsenden Tumoren oder endophytisch wachsenden Ulzerationen.

Bei der klinischen Untersuchung stellt die Kolposkopie (Lupenuntersuchung mit 6-40-facher Vergrößerung) einen wichtigen Aspekt dar. Bei der Untersuchung wird die Vulva mit einem Kolposkop inspiziert. Zusätzlich wird die Vulva mit einer 3-5 prozentigen Essiglösung betupft. Durch diese Essigprobe lassen sich oftmals auffällige Areale mit einem VIN darstellen, die bei der nativen Untersuchung nicht sichtbar sind. Auch die lokale Ausdehnung einer Neoplasie lässt sich mit der Essigprobe besser abgrenzen. Der Grünfilter am Kolposkop ermöglicht eine bessere Inspektion der Gefäße an der Vulva, die bei einem Vulvakarzinom eine unregelmäßige Struktur haben können.

Eine kolposkopische Untersuchung vor der Operation erscheint somit sinnvoll, da sie es dem Operateur ermöglicht, eine genauere Schnittfigur einzuzeichnen und das Risiko einer randbildenden Neoplasie am Präparat verringert.

Die zytologische Untersuchung hingegen hat eine sehr hohe Fehlerquote und eignet sich zum Ausschluss eines Vulvakarzinoms nicht. Die Sensitivität der Zytologie wird in der Literatur mit 95% und die Spezifität mit 64% beschrieben (Nauth 1986). Somit ist bei einem auffälligen Befund an der Vulva eine Kolposkopie und eine Punchbiopsie indiziert (Micci et al. 2003).

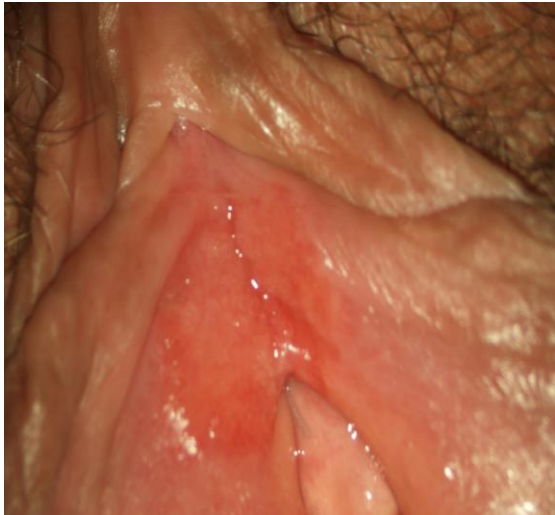

Abb. 2:

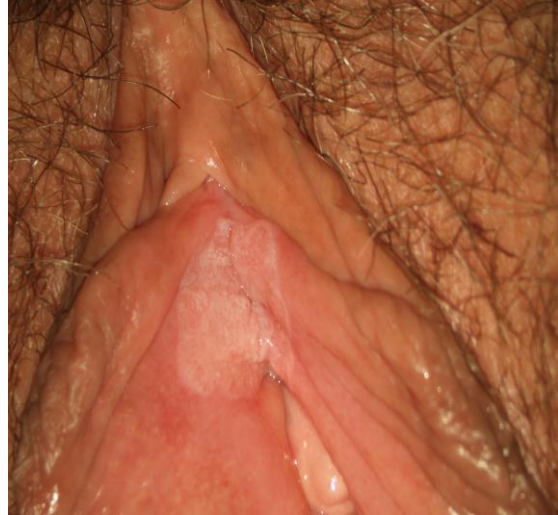

Abb. 3:

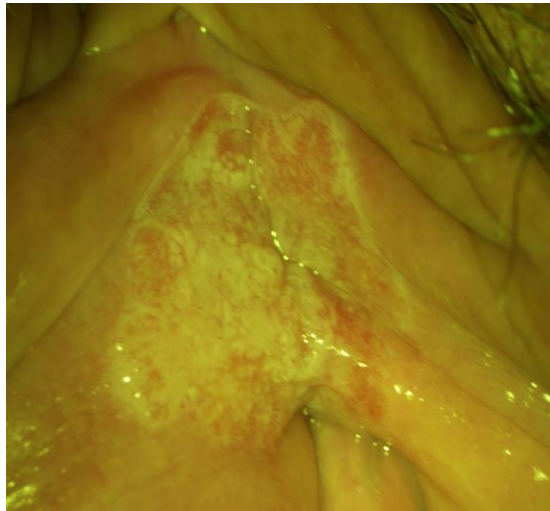


Abb. 4:

Abb. 2: Darstellung eines Vulvakarzinoms im Stadium pT1a nativ mittels Kolposkop. Sichtbares rötliches, gut abgegrenztes Areal zwischen der Clitoris und dem Meatus urethrae externus. Bild aus eigenem Patientenkollektiv.

Abb. 3: Darstellung derselben Patientin wie in Abb. 2 nach Betupfen des Befundes mit 3-5 prozentiger Essiglösung. Das vorher rötlich imponierende Areal erscheint nun semitransparent. Bei genauerer Betrachtung zeigt sich eine grobe Gefäßzeichnung, welche Mosaik genannt wird.

Abb. 4: Darstellung derselben Patientin wie in Abb. 2 und Abb. 3 mit einem Grünfilter. Die grob angegliederten Mosaiksteine erscheinen durch den Grünfilter noch deutlicher.

Am häufigsten sind die Labien befallen (80%). Ein Vulvakarzinom der Clitoris (10%) oder hinteren Kommissur (10%) ist hingegen eher selten (Dittmer et al. 2012).

Die Diagnostik erfolgt primär klinisch durch die gynäkologische Untersuchung mit Inspektion, ergänzt durch eine Vulvoskopie mit dem Essigsäuretest sowie der Palpation der Leisten. Die suspektae Läsion sollte histologisch gesichert werden. Bei gehäuft multifokalem Auftreten sollte die gynäkologische Inspektion neben der Suche nach Hautveränderungen der Vulva, der Perianal-/Periurethralregion sowie Vagina und Zervix mit umfassen.

Bei einem Befall des Anus oder der Urethra ist zusätzlich eine Rektoskopie, ggf. Zystoskopie durchzuführen (Abb. 5).

Laborchemisch lässt sich das SCC (Squamous Cell Carcinoma Antigen) im Serum bestimmen. Dieser Tumormarker ist jedoch sehr unspezifisch und hat auch im Staging keine Anwendung.

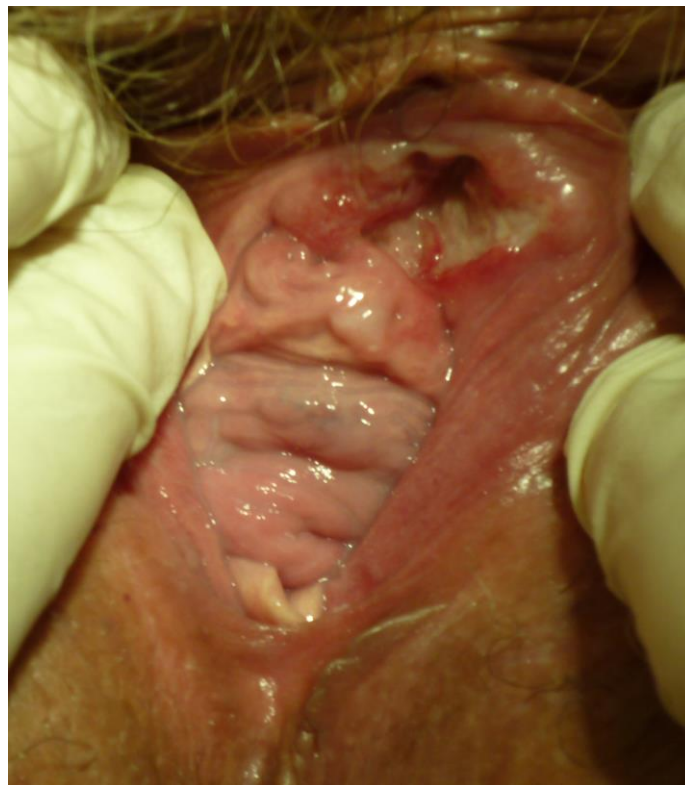

Abb. 5: Darstellung eines Vulvakarzinoms im Stadium FIGO 2 nach neuer Klassifikation. Sichtbarer tumoröser Befall der Clitoris, der linken Labie (im Bild rechts) und Meatus externus der Urethra. Bild aus eigenem Patientenkollektiv.

2.3 Histologie des Vulvakarzinom

2.3.1 Plattenepithelkarzinom der Vulva

Die größte Gruppe der malignen Vulvaneoplasien stellen mit 90% die Plattenepithelkarzinome dar. Sie werden in Subtypen unterteilt: verhornendes und unverhornendes Plattenepithelkarzinom, basaloides, kondylomatöses oder verruköses Karzinom. Weitaus seltener treten maligne Melanome, Basaliome, Karzinome der Bartholinischen Drüsen oder Sarkome auf.

Bei der Stadieneinteilung sind folgende Faktoren zu beachten:

- Größe und Invasionstiefe des Primärtumors
- Tumoröser Befall der Nachbarorgane
- Lokalisation und Befall der Lymphknoten
- Fernmetastasen

Im Folgenden wird die Einteilung des Vulvakarzinoms anhand der oben genannten Kriterien nach der TNM - (Tumor, Nodes, Metastases) und FIGO (International Federation of Gynecology and Obstetrics) Klassifikation dargestellt. Die letzte Änderung dieser Klassifikation erfolgte 2010.

TN FIGO Kriterien	
T	Primärtumor
TX	Primärtumor kann nicht beurteilt werden
T0	Kein Anhalt für Primärtumor
Tis 0	Carcinoma in situ (VIN 3)
T1 I	Tumor beschränkt auf die Vulva oder Vulva und den Damm, ohne Lymphknotenmetastasen
T1a IA	≤2 cm, Stromainvasion ≤1,0 mm
T1b IB	>2 cm oder Stromainvasion > 1,0 mm
T2 II	Tumor jeder Größe beschränkt auf untere Anteile von Harnröhre, Vagina und/oder Anus, ohne Lymphknotenmetastasen
T3 III	Tumor befällt den oberen Anteil der Harnröhre und/oder Vagina, die Blasen-/Rektumschleimhaut oder der Tumor ist am Knochen fixiert,
N	Regionäre Lymphknoten (Leistenlymphknoten)
NX	Regionäre Lymphknoten können nicht beurteilt werden
N0	Keine regionären Lymphknotenmetastasen
N1a IIIA	ein bis zwei befallene Lymphknoten von <5 mm Größe
N1b IIIA	ein befallener Lymphknoten ≥5 mm Größe
N2a IIIB	drei oder mehr befallene Lymphknoten <5 mm Größe
N2b IIIB	zwei oder mehr befallene Lymphknoten ≥5 mm Größe
N2c IIIC	Ausbreitung außerhalb der Lymphknotenkapsel
N3 IVA	verbackene, ulzerierte Lymphknoten
M	Fernmetastasen
M0 IVA	Keine Fernmetastasen nachweisbar.
M1 IVB	Der Tumor hat Fernmetastasen gebildet (einschl. Beckenlymphknotenmetastasen)

Tab. 1: Aktuelles FIGO-Stadium und TNM-Stadium des Vulvakarzinoms aus dem Jahr 2010 (Tabelle aus www.wikipedia.org/wiki/Vulvakrebs; Sobin et al. 2009).

In der neuen Klassifikation aus dem Jahre 2010 entfällt das pT4 Stadium. Die Eigenschaften eines pT4 in der alten Klassifikation aus dem Jahre vor 2010 wurden in

der neuen Klassifikation in das Stadium pT3 eingebunden. Ein FIGO-Stadium IV des Vulvakarzinoms ist somit nach der aktuellen Klassifikation nicht mehr durch das T-Stadium, sondern durch das Bestehen verbackener, ulzerierender Lymphknoten (IVa) oder Fernmetastasen (IVb) definiert.

TNM	FIGO	Vulva
Tis	0	Carcinoma in situ; intraepitheliales Karzinom
T1N0M0 T1N1M0	I	Tumor begrenzt auf Vulva oder Perineum; Größe: < 2 cm; keine Lymphknotenmetastasen.
	Ia	Läsion < 2 cm; Tumor begrenzt auf Vulva oder Perineum mit Stromainvasion nicht größer als 1,0 mm. Keine Lymphknotenmetastasen.
	Ib	Läsion < 2 cm; Tumor begrenzt auf Vulva oder Perineum mit Stromainvasion größer als 1,0 mm. Keine Lymphknotenmetastasen
T2N0M0 T2N1M0	II	Tumor begrenzt auf Vulva und/oder Perineum, Größe > 2 cm; keine Lymphknotenmetastasen.
T3N0M0 T3N1M0 T3N2M0 T1N2M0 T2N2M0	III	Tumor jeder Größe mit Ursprung in der Vulva und/oder Perineum mit: 1. Ausbreitung auf die untere Urethra und/oder Vagina oder Anus; und/oder 2. unilaterale regionale Lymphknotenmetastasen
T4N0M0 T4N1M0 T4N2M0 Alle Bedingungen enthalten N3, M1a, M1b	IVa	Tumorinfiltration der oberen Urethra, Schleimhaut der Blase und des Rektums, Beckenknochen und/oder bilaterale regionale Lymphknotenmetastasen.
	IVb	Alle Fernmetastasen, inklusive pelviner Lymphknoten.

Tab. 2: FIGO-Stadium und TNM-Stadium des Vulvakarzinoms vor 2010. Tabelle aus www2.uni-jena.de/ufk/cdVorlesung/vulva.htm (modifiziert)

Beim Vulvakarzinom werden zusätzlich 3 Differenzierungsgrade unterschieden: G1- hoch differenziert, G2- mäßig differenziert und G3- gering differenziert. Je weniger differenziert der Tumor ist, umso höher ist der Malignitätsgrad.

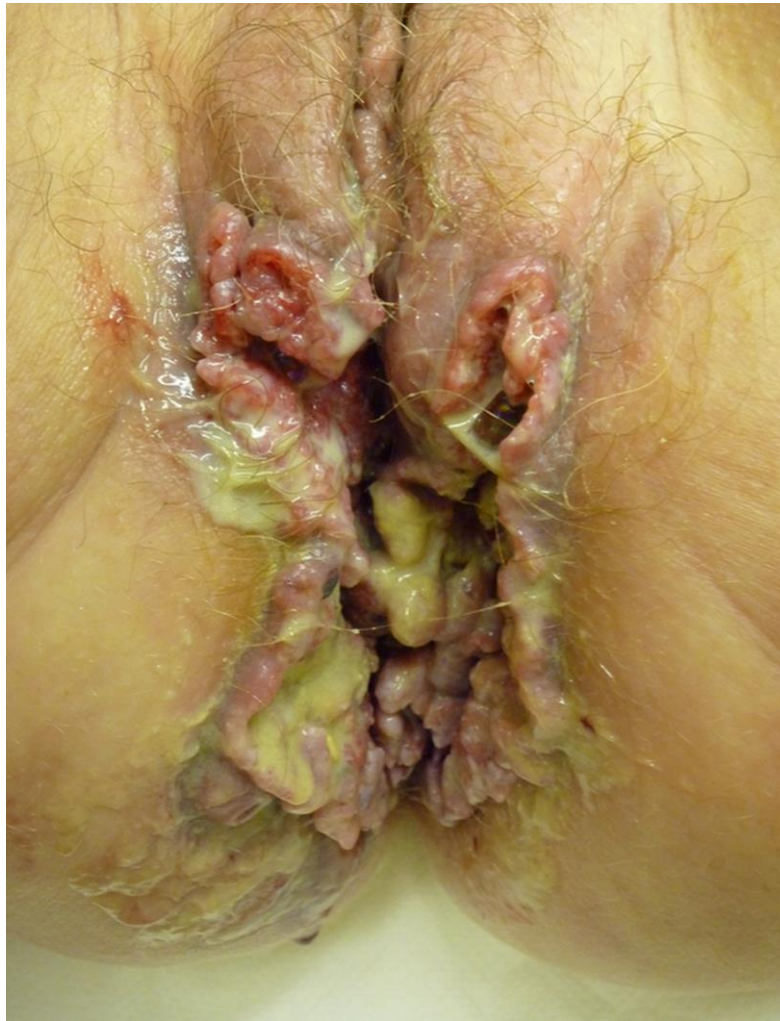

Abb. 6: 52-jährige Patientin mit einem gesicherten Vulvakarzinom. Die Diagnose wurde bereits vor 3 Jahren gestellt. Die Patientin lehnte eine Therapie zu diesem Zeitpunkt ab und stellte sich mit diesem Befund in der Ambulanz vor. Eine Differenzierung oder Lokalisation der Urethra und der Analregion war nicht möglich. Bild aus eigenem Patientenkollektiv.

2.3.2 Melanom der Vulva

Das Melanom der Vulva ist die zweithäufigste maligne Erkrankung der Vulva und kommt mit einer Häufigkeit von 7-10% aller invasiven Neoplasien der Vulva vor (Platz et al. 1995, Chung et al. 1975).

Die Anzahl der Melanome im Bereich der Vulva, also in Arealen, die nicht der UV-

Strahlung ausgesetzt sind, scheint über die Jahre stabil geblieben zu sein (Karlen et al. 1975, Baiocchi et al. 2010). Der Altersgipfel liegt bei 55 Jahren. In 55% der Fälle sind die Melanome an den großen Labien lokalisiert.

Mit einer 5-Jahres-Überlebensrate von 40% bei einer Invasion von 1-2 mm und 20% bei der Infiltration der Subcutis hat das Melanom der Vulva, besonders im späteren Stadium, eine sehr schlechte Prognose (Uhl 2006).

Die kurative Standardtherapie ist das operative Verfahren. Dieses hat sich jedoch analog zur zunehmend weniger invasiven operativen Primärtherapie des Vulvakarzinoms in eine lokal weniger radikale Richtung entwickelt. Retrospektive Studien konnten beweisen, dass ein radikales Vorgehen die Morbidität verschlechtert und zudem keine verlängerte Überlebensrate zeigt (Sugiyama et al. 2008).

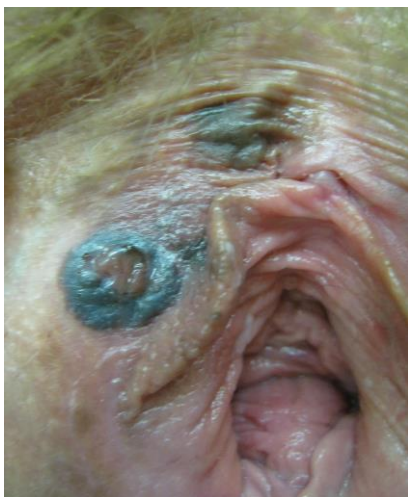

Abb. 7:

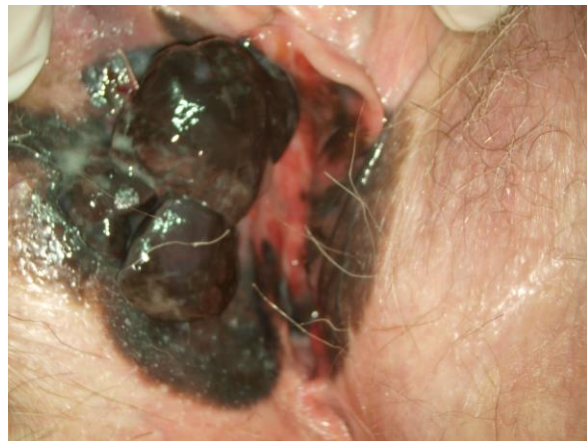

Abb. 8:

Abb. 7: 48-jährige Patientinnen mit Melanom der Vulva. Zwei sichtbare rundliche, schwarze, Areale lateral der Clitoris und Labia majora rechts. Zentral in diesen Arealen sichtbare Ulzeration (rötliche Färbung). Bild aus eigenem Patientenkollektiv.

Abb. 8: 70-jährige Patientin mit Melanom der Vulva. Sichtbare schwarze typische Pigmentierung im Bereich des ganzen Introitus. Bild aus eigenem Patientenkollektiv.

2.4 Therapie des Vulvakarzinoms

Das individuelle therapeutische Vorgehen wird von mehreren Faktoren beeinflusst. Dazu gehört die Größe des Primärtumors, die lymphogene Streuung, die Operabilität und Morbidität der Patientin sowie das zu erwartende kosmetische Ergebnis, was im Hinblick auf die häufigere Diagnosestellung bei jungen Frauen von immer größerer Bedeutung ist.

2.4.1 Operative Therapie

An erster Stelle der Therapie eines Vulvakarzinoms steht die operative Exzision des Karzinoms. Ziel der Operation des Vulvakarzinoms ist die komplette Entfernung des Tumors, also die sogenannte R0-Resektion. Zusätzlich sollte der gesunde Randbereich um den Tumor mitentfernt werden. Dieser Randsraum sollte in der Vulvachirurgie mindestens 10 mm in alle Geweberichtungen betragen.

Je nach Lokalisation und Größe wird eine lokale radikale Excision im Sinne einer Hemivulvektomie, eine radikale Vulvektomie oder gar eine vordere und hintere Exenteration durchgeführt.

Im Folgenden werden die einzelnen Techniken und Indikationen vorgestellt.

Hemivulvektomie:

Bei unifokalen Tumoren im Stadium T1a-T2 (neue Klassifikation) wird die Durchführung der radikalen lokalen Vulvektomie, auch Hemivulvektomie genannt, empfohlen.

Der Tumor sollte mit einem tumorfreien Randsaum von 1 cm entfernt werden. De Hullu et al. haben festgestellt, daß bei einer präoperativen Markierung von 1 cm der Randsaum im letztendlichen histologischen Präparat in 50% aller Fälle 8 mm oder weniger beträgt (De Hullu et al. 2000). Somit sollte, laut einigen Autoren, bei der operativen Therapie ein Randsaum von 2 cm erreicht werden (De Hullu et al. 2006).

Bei der operativen Therapie des Melanoms wird ein Randsaum von 2-3 cm empfohlen. Nur wenn dies in Form einer wide excision möglich ist, kann auf eine radikale

Vulvektomie verzichtet werden (Baiocchi et al. 2010).

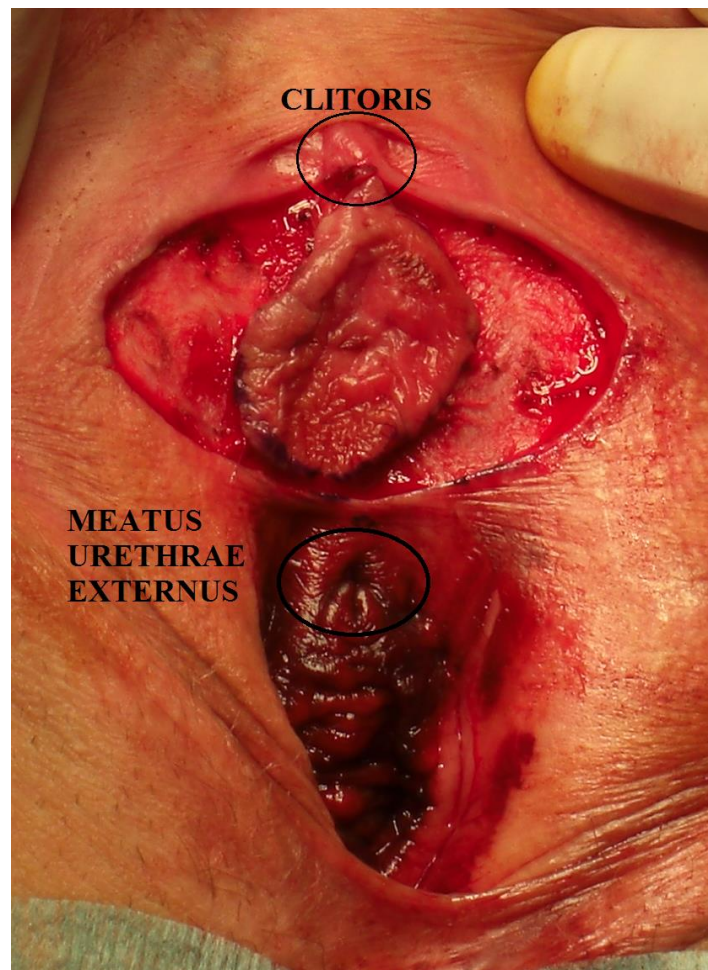


Abb. 9: Intraoperative Darstellung der lokalen radikalen Excision bei einem Vulvakarzinom im Stadium pT1a. Das Karzinom befindet sich zwischen Urethra und Clitoris. Der Abstand zur Clitoris ist makroskopisch > 1 cm, und somit kann die Patientin clitoriserhaltend operiert werden. Bild aus eigenem Patientenkollektiv.

Bei der lokalen radikalen Excision unterscheidet man:

- Hemivulvektomie unter Erhalt der Clitoris.
- Vordere Hemivulvektomie unter Mitnahme der Clitoris und Erhalt der hinteren Kommissur.
- Hintere Hemivulvektomie unter Erhalt der Clitoris und Mitnahme der hinteren Kommissur.
- Laterale Hemivulvektomie, bei der vor allem die großen und kleinen Labien entfernt werden.

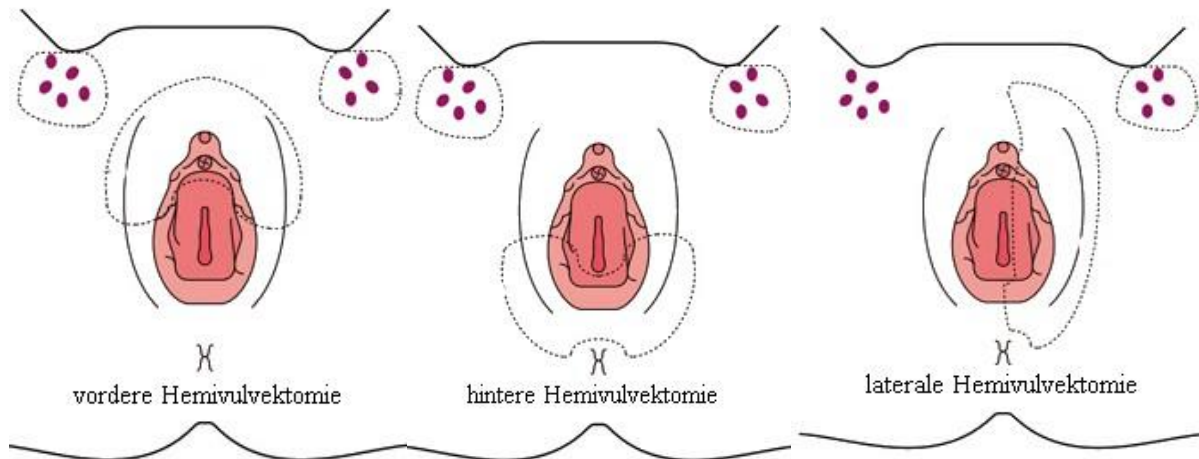


Abb. 10: Schnittführung bei der Hemivulvektomie in Abhängigkeit der Lokalisation des Tumors. Bild aus:

<http://www.macmillan.org.uk/Cancerinformation/Cancertypes/Vulva/Treatingvulvalcancer/Surgery.aspx> (modifiziert).

Oftmals wird bei diesen Eingriffen die Dreischnitt-Technik (Triple-Inzision) angewandt. Hierbei werden separate Schnitte zur inguinalen Lymphnodektomie in beiden Leisten durchgeführt. Mit dieser Methode konnte die Rate an Wundheilungsstörungen deutlich verringert werden. Die Triple-Inzision-Technik hat generell eine geringere Komplikationsrate als die Butterfly-Technik, die im weiteren Verlauf beschrieben wird.

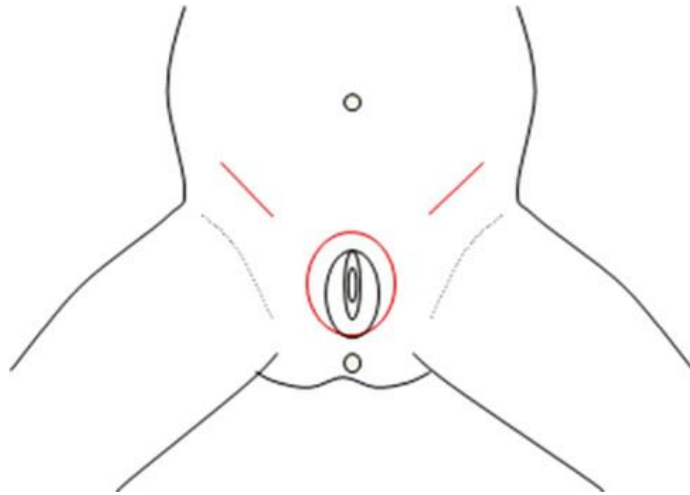


Abb. 11: Schnittführung bei der operativen Therapie des Vulvakarzinoms. Triple-Inzision mit 3 Schnitten: Im Bereich der Vulva und separate Schnitte zur Resektion der inguinalen Lymphknoten (Dittmer et al. 2012).

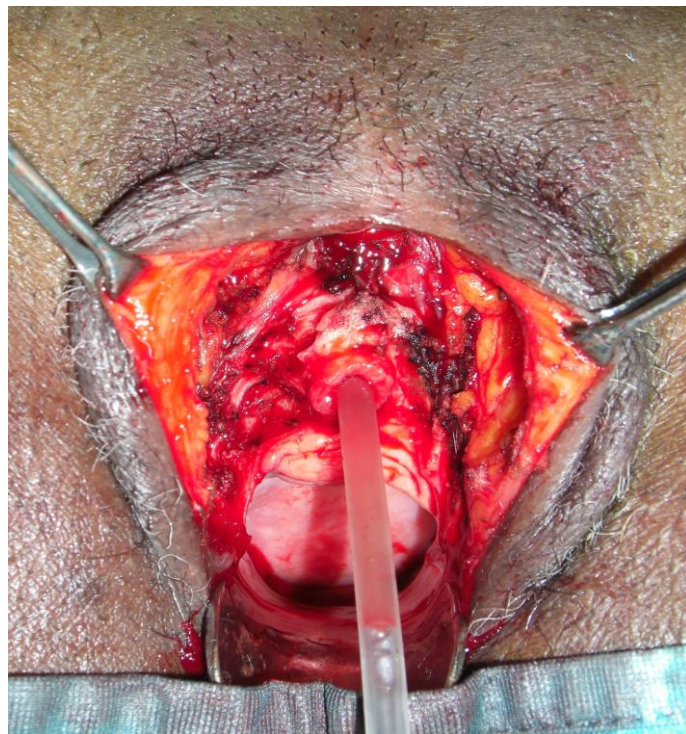


Abb. 12: Intraoperative Darstellung der vorderen Hemivulvektomie. Wegen der Infiltration der Clitoris wurde diese auch entfernt. Sichtbarer Urinkatheter zur besseren Lokalisation der Urethra. Bild aus eigenem Patientenkollektiv.

Radikale Vulvektomie

Die klassische radikale Vulvektomie mit der beidseitigen inguinalen Lymphonodektomie basiert auf den Arbeiten von Basset (1912), Stoeckel (1930), Taussing (1940) und Way (1954). Durch diese Operation konnte das Gesamtüberleben bei Frauen mit einem Vulvakarzinom deutlich verbessert werden. Durch die limitierten operativen Techniken Anfang des letzten Jahrhunderts lag die 5 Jahres-Überlebensrate bei 20-25%. Durch die damals neu entwickelte „En-bloc-Resektion“ Way (Way 1960) und Taussing (Taussing 1940) ist sie auf 60% angestiegen.

Bei der klassischen radikalen „En bloc Resektion“ nach Way mittels Schmetterlingsschnitt wird die gesamte Vulva mit großen Anteilen des Mons pubis bis hin zur Symphyse, dem Periost des Os pubis, dem muskulären Beckenboden sowie der Ischiorektalgruben entfernt. Eine hintere Levatorplastik ermöglicht die Rekonstruktion des Dammes.

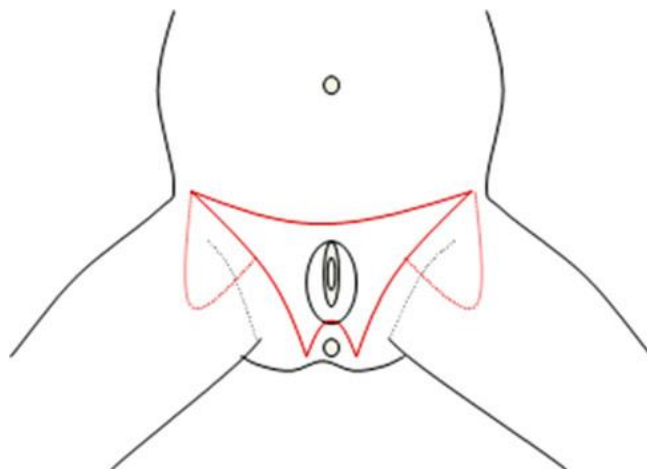


Abb. 13: Graphische Darstellung der radikalen Vulvektomie mit Butterfly-Incision (Dittmer et al. 2012).

Heutzutage wird diese Methode der Operation nur bei sehr ausgedehnten Befunden durchgeführt und stellt eine Seltenheit dar (Gotlieb 2003). Ursachen für den Rückgang dieser Operationsmethode sind die erhöhte Rate an Wundheilungsstörungen und die erhöhte Morbidität der Patientinnen.

Bei kleinen Tumoren wurde diese Technik durch eine Dreischnitt-Technik ersetzt.

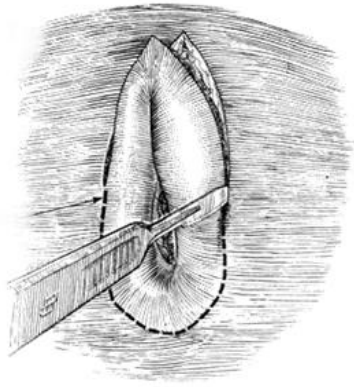


Abb. 14:

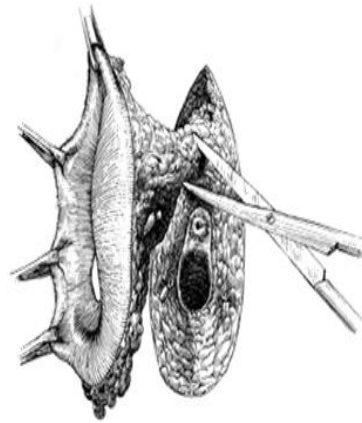


Abb. 15:

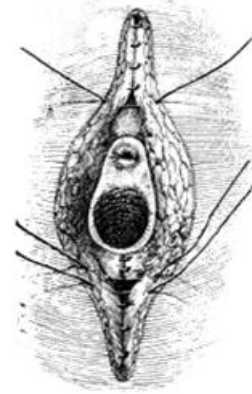


Abb. 16:

Abb. 14, 15, 16: Graphische Darstellung der radikalen Vulvektomie. Als erstes erfolgt Einzeichnung und die Incision der Haut. Danach folgt die Excision des ganzen Areales mit einem makroskopischen Sicherheitsabstand zum erkrankten Gewebe von 1 cm. Zum Schluß wird die Wunde mit einem spannungsfreien Verhältnis der Wundränder verschlossen. Bilder aus:

<http://www.atlasofpelvicsurgery.com/1VulvaandIntroitus/11simplevulvectomy/chap1sec11.html>

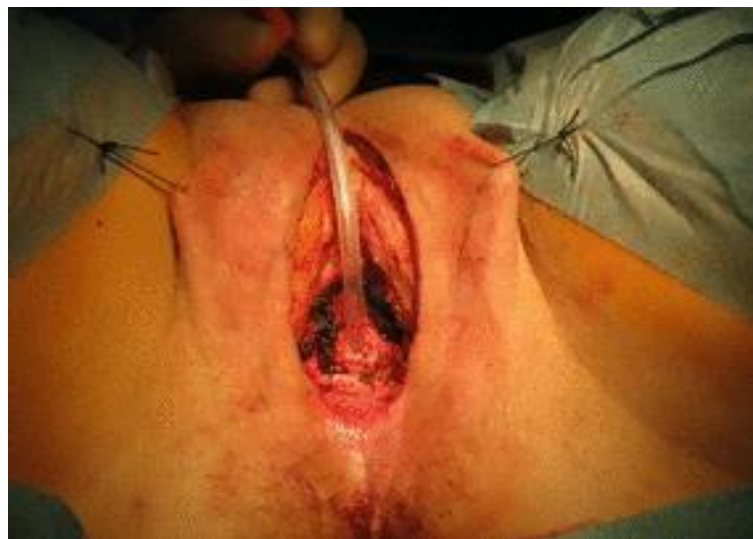

Abb. 17: Intraoperativer Situs einer radikalen Vulvektomie.

Bild aus „Operationsatlas Gynäkologische Onkologie“ Auflage I von Mahner S, Wölber L (2013) ; Seite 174

Als Problem bei der Triple-Incision im Vergleich zur Butterfly-Technik erscheint die Möglichkeit von Lokalrezidiven in der Hautbrücke zwischen der Vulva und der inguinalen Incision. Da diese jedoch nur in 1-2% auftreten, ist im Hinblick auf diese Daten heute eher die Triple-Inzision zu empfehlen (Schnürch 2008). Da das Vulvakarzinom immer jüngere Patientinnen betrifft, ist der Erhalt der Sexualität von immer größerer Bedeutung. Sollte der Tumor im Stadium pT1a in der Nähe der Clitoris lokalisiert sein, kann unter entsprechender Aufklärung diese erhalten werden und der Tumor mit einem kleineren Randsaum als 1 cm entfernt werden.

Liegt der Tumor nahe am Analbereich, sollte eine Operation in diesem Bereich nicht zu einer Inkontinenz führen. Eine R0-Resektion ist jedoch obligat. Bei einer R1-Situation sollte eine Radiotherapie oder eine Exenteratio durchgeführt werden. Bei einer Lokalisation nahe des Meatus urethrae externus kann eine Resektion der Urethra bis zu 2 cm erfolgen, ohne die Rate an Inkontinenz zu erhöhen. Bei fortgeschrittenen Stadien oder Rezidiven ist oftmals auch eine plastische Rekonstruktion notwendig.

Im Stadium FIGO III, wo die Blasen- oder Rektumschleimhaut infiltriert ist, muß oftmals eine Exenteration durchgeführt werden, um eine R0-Situation zu erreichen. Vor dieser Operation sollte eine Radio- oder Radiochemotherapie durchgeführt werden. Durch dieses Verfahren konnte eine 5 Jahres-Überlebensrate von 62% erreicht werden. Ein wichtiger Prognosefaktor hierbei ist jedoch vor allem der Befall der Lymphknoten (Forner et al. 2011).

2.4.1.1 Lymphonodektomie

Ein wichtiger Aspekt der Therapie stellt die Lymphonodektomie dar. Der Lympfabfluß aus der Vulva findet wie folgt statt: Die Lymphe fließt von den kleinen über die großen Labien zu den ipsilateralen primären Leistenlymphknotenstationen. Diese liegen auf der Fascia cribrosa im Trigonum femorale und werden auch inguinale Lymphknoten genannt. Die Lymphknoten unterhalb des Trigonum femorale werden als femorale Lymphknoten bezeichnet, gehören jedoch auch zu den

Leistenlymphknoten. Da die Clitoris sowie die hintere Kommissur zentral liegen, erfolgt hier der Lymphabfluss aus der Vulva nach beiden Seiten. Von den inguinalen Lymphknoten wird die Lymphe an die pelvinen Lymphknoten weitergeleitet. Eine Skipmetastasierung direkt in die pelvinen Lymphknoten ist bei nicht befallenen Leistenlymphknoten unwahrscheinlich.

Bei der Lymphonodektomie sollte als erstes die Spina iliaca anterior superior und das Tuberculum pubicum ertastet werden. Zwischen den beiden Punkten erfolgt nun die Incision auf einer Länge von ca. 4-5 cm. Nach der Incision der Haut erfolgt die Eröffnung des Subcutangewebes. Zwischen dem subcutanen Fettgewebe und der Fascia cribrosa im Trigonum femorale liegen die oberflächlichen Lymphknoten, die zuerst entfernt werden. Um die tieferen Lymphknoten zu erreichen, muß die Fascia cribrosa eröffnet werden. Hierbei werden nur die medial der Vena femoralis liegenden Lymphknoten mit dem Fettgewebe entfernt.

Bei einem Stadium von pT1a ist eine Lymphonodektomie obsolete. Ab einem Stadium von pT1b ist die inguino-femorale Lymphonodektomie obligat. Es konnte gezeigt werden, dass bei Vulvakarzinomen mit einer Invasionstiefe von 5 mm das Risiko von befallenen inguinalen Lymphknoten auf 25% steigt (Homesley et al. 1993).

Auch die Größe der Metastasen scheint einen prognostischen Wert zu haben. Bei Metastasen von einer Größe von < 5mm lag die 5 Jahres-Überlebensrate bei 91%. Bei Metastasen von > 15 mm sank die 5 Jahres-Überlebensrate auf 20% (Origoni et al. 1992). Laut der bis zum 30.9.2012 gültigen S2 Leitlinie des Vulvakarzinoms und seiner Vorstufen sollten mindestens 6 Lymphknoten pro Seite entfernt werden. Ob die Lymphonodektomie beidseitig oder nur einseitig durchgeführt wird, hängt von der Lokalisation des Primärtumors und Befall der ipsilateralen Lymphknoten ab.

Bei einem Tumor im Stadium pT1, (Abstand > 1 cm lateral der Medianlinie) ohne Befall der ipsilateralen Lymphknoten kann auf eine Lymphonodektomie der kontralateralen Seite verzichtet werden. In diesem Fall liegt das Risiko eines Befalles der kontralateralen Lymphknoten bei 1% (Tans et al. 2011). Hingegen sollten bei

befallenen ipsilateralen Lymphknoten ebenso die Lymphknoten der kontralateralen Seite entfernt werden.

Einen wichtigen Faktor stellen auch die pelvinen Lymphknoten dar. Bei einem beidseitigen Befall der Leistenlymphknoten liegt das Risiko von befallenen pelvinen Lymphknoten bei bis zu 50% (Uhl 2006).

Somit ist eine pelvine Lymphonodektomie in folgenden Situationen indiziert:

- 3 oder mehr positive unilaterale Leistenlymphknoten
- bei Kapseldurchbruch der Leistenlymphknoten
- Makrometastasen >10 mm

Die operative Therapie der pelvinen Lymphknoten wird in der Literatur von manchen Autoren kritisch hinterfragt. So verglich Kunos et al. das Outcome von 114 Patientinnen, die nach einer Vulvektomie mit einer Leistenlymphonodektomie, eine pelvine Lymphonodektomie oder eine Bestrahlung im kleinen Becken erhielten. Die karzinombedingte Sterberate lag nach 6 Jahren in der Gruppe, der an den pelvinen Lymphknoten operierten Patientinnen deutlich höher (Kunos et al. 2009, Dittmer et al. 2012).

Laut Homesley besteht für Patientinnen mit histologisch gesicherten inguinalen Lymphknotenmetastasen ein ca. 30%iges Risiko für pelvine Lymphknotenmetastasen. Somit kann die pelvine Lymphonodektomie den restlichen 70% der Patientinnen ohne pelvine Metastasen die Beckenbestrahlung ersparen (Homesley et al. 1986).

Es wird seither empfohlen, bei Befall von drei und mehr Lymphknoten entweder eine Strahlentherapie der inguinalen und pelvinen Lymphabflusswege (45-50 Gy) oder eine pelvine Lymphonodektomie in Kombination mit einer inguinalen Radiotherapie durchzuführen (S2 Leitlinie zum Vulvakarzinom und seiner Vorstufen).

2.4.1.2 Sentinel Node Biopsie (SNB)

Mit Ausnahme von Patientinnen, die an einem Tumor < 2 cm und einer Infiltrationstiefe von weniger als 1 mm erkrankt waren, war die Therapie der Wahl im Frühstadium die Vulvektomie mit der ipsi- oder bilateralen Lymphonodektomie. Aber mit nur 20% an positiven Lymphknoten im Frühstadium erschien die

Lymphonodektomie im Hinblick auf die Risiken, Nebenwirkungen und vor allem Morbidität zu radikal zu sein. Somit wurde in den letzten Jahren an der Operationstechnik geforscht, die auch die Chirurgie des Mammakarzinoms revolutionierte: Die SNB im Bereich der Vulva (Knopp et al. 2008, Camara et al. 2009, Trifiro et al. 2010).

Die SNB im Bereich der Vulva stellt eine neue operative Strategie dar. Es konnte eine deutliche Verbesserung der Morbidität bei SNB im Vergleich zur Lymphonodektomie festgestellt werden (Oonk et al. 2009, Johann et al. 2008).

Die Markierung erfolgt mit Methylenblau oder mit radioaktivem Material. Die alleinige Methylenblau-Markierung scheint eine schlechtere Sensitivität zu haben, als die Kombinierte von Markierung mit Technetium und Methylenblau (Rob et al. 2007). Bei dieser handelt es sich um Technetium-99m-Albumin-Kolloid, welches einen Tag vor der Operation um den Tumor injiziert wird. Zwei Stunden nach der Markierung erfolgt die Darstellung der markierten Lymphknoten und Beschreibung ihrer Lokalisation. Diese wird mit einem X auf der Haut markiert. Das X soll dem Operateur die Lokalisation des Wächterlymphknotens während der Operation erleichtern. Am Tag der Operation wird nach der Hautinzision der Wächterlymphknoten mit einer Gammasonde aufgesucht, vom restlichen Fettgewebe abpräpariert und zur Schnellschnittuntersuchung in das Institut für Pathologie geschickt. Dort wird das Material zeitnah aufgearbeitet und untersucht (Horn et al. 2010). So kann bereits während der Operation entschieden werden, ob eine Lymphonodektomie notwendig ist oder nicht.

2009 stellten Levenback et al. neue Daten zum SNB im Bereich der Vulva beim ASCO-Kongress (American Society of Clinical Oncology) vor. 411 Patientinnen mit einem klinisch negativen Lymphknotenstatus wurden in die Studie eingeschlossen. Es zeigte sich eine Sensitivität der SNB von 89,9%. Die falsch negative Rate lag nur bei 4,4%. Somit wird die SNB immer häufiger in der Therapie des Vulvakarzinoms angewandt.

Diskutiert wird eine Technetium-Markierung während der Operation. Dieses Procedere würde den betroffenen Frauen den invasiven Eingriff einer Markierung

einen Tag vor der Operation ersparen. Anhand der wenigen Studien, bei denen dies untersucht worden ist, war die Detektionsrate bei der intraoperativen Markierung eingeschränkt. Ein signifikanter Unterschied in der Detektionsrate zwischen der intraoperativen und der Standardapplikation von Technetium konnte jedoch nicht festgestellt werden (Klar et al. 2011, Dejava et al. 2011).

Zusammenfassend sollte die SNB bei Karzinomen im Stadium pT1 oder pT2 und bei klinisch und sonographisch unauffälligen Lymphknoten durchgeführt werden.

2.4.2 Strahlentherapie

2.4.2.1 Neoadjuvante Strahlentherapie

Die chirurgische Therapie der Vulvakarzinoms ist der Strahlentherapie deutlich überlegen. Bei Patientinnen mit einem Vulvakarzinom im höheren Stadium liegt die komplette Remissionsrate nach einer Bestrahlung bei 40%. Rogers et al. berichteten über eine komplette Remission nach Bestrahlung bei 28% der Patientinnen mit einem Primärtumor und 20% bei den Patientinnen mit einem Rezidiv. Die 5 Jahres-Überlebensrate lag bei 30% (Roger et al. 2009). In der Literatur werden jedoch auch Berichte veröffentlicht, wo nach einer Bestrahlung in 32-100% der Fälle kein Tumor mehr nachgewiesen werden konnte (Forner et al. 2011, Gerszten et al. 2005).

Diese Daten wurden jedoch nur anhand einer kleinen Anzahl von Patientinnen erhoben und sind somit kritisch zu werten.

Somit sollte die neoadjuvante Strahlentherapie nur bei inoperablen Patientinnen oder einer palliativen Situation durchgeführt werden.

Eine weitere und heutzutage häufig angewandte Methode, eine Operabilität zu erreichen, ist die Kombination der primären Strahlentherapie über 6 Wochen mit der Chemotherapie. Die Chemotherapie wird hierbei in der Regel mit Cisplatin oder 5 Fluorouracil (5-FU) durchgeführt. Es erfolgt eine fraktionierte Bestrahlung mit einer Single Dosis von 0,8-3,0 Gy. Die Gesamtdosis beträgt 30-54 Gy. Eine Komplettremission kann in 45-80% erreicht werden (S2 Leitlinie zum Vulvakarzinom und seiner Vorstufen).

Eine solche Kombinationstherapie ist der alleinigen Strahlentherapie deutlich überlegen (Han et al. 2000).

2.4.2.2 Adjuvante Strahlentherapie

Eine postoperative Strahlentherapie ist bei folgenden Risikofaktoren indiziert:

- tumorfreier Resektionsrand < 10 mm (Frischgewebe) bzw. < 8 mm (fixiertes Präparat)
- ggf. bei jungen Patientinnen in Kombination mit ungünstigen Zusatzkriterien (z.B. Tumorgrading)
- bei nachgewiesenen Lymphknotenmetastasen (N+-Stadium).

Die Bestrahlung im vulvären Bereich beträgt jeweils 50 Gy mit einer eventuellen Steigerung bis auf 65 Gy. Die Bestrahlung im inguinalen Bereich beträgt jeweils 50 Gy mit einer Fraktionierung von 5 x 1,8-2,0 Gy (Uhl 2006).

2.4.3 Chemotherapie

In der S2 Leitlinie zum Vulvakarzinom und seiner Vorstufen ist beim inguinalen oder pelvinen Rezidiv die Operation, Radiotherapie oder Chemotherapie allein oder in Kombination anzuwenden. Das Risiko von Fernmetastasen liegt jedoch bei 3 oder mehr metastasierten Lymphknoten bei 66% (S2 Leitlinie zum Vulvakarzinom und seiner Vorstufen).

Bei multiplen viszerale Metastasen kann eine Chemotherapie durchgeführt werden. In der Literatur werden folgende wirksame Substanzen beschrieben: Cisplatin, 5-FU, Adriamycin und Bleomycin. Mit der EORTC-Studie konnte die Überlegenheit einer kombinierten Chemotherapie gegenüber der Monotherapie bewiesen werden. 25 Patientinnen erhielten Bleomycin, Methotrexat und CCNU. Das progressionsfreie Intervall betrug 4,8 Monate und das mediane Gesamtüberleben 7,8 Monate nach 3 Zyklen dieser Chemotherapie. Als negativ ist jedoch die hohe Nebenwirkungsrate anzusehen, wozu u.a. die Hämatotoxizität sowie die Lungenfibrose zählt (Wagenaar et al. 2001).

2.5 Prognose des Vulvakarzinoms

Je nach Tumorstadium wird die 5 Jahres-Überlebensrate folgendermaßen gedeutet (alte Klassifikation vor 2010):

FIGO-Stadium:

FIGO I Tumore 90,4%; FIGO II Tumore 77,1%; FIGO III Tumore 51,3%; FIGO IV Tumor 18% (Schnürch et al. 2000).

TNM-Stadium:

pT1 Tumore 77,7%; pT2 Tumore 50,7%; pT3 Tumore 43,1%; pT4 Tumore 13,1% (S2 Leitlinie zum Vulvakarzinom und seiner Vorstufen).

Die 5 Jahres-Überlebensrate hängt im großen Maße vom Befall der inguinalen Lymphknoten ab (Kützel et al. 1989). Die 5 Jahres-Überlebensrate bei Patientinnen mit befallenen Lymphknoten liegt durchschnittlich bei 52,4%. Bei den Patientinnen mit tumorfreien Lymphknoten liegt die 5 Jahres-Überlebensrate bei 91,3% (Schnürch et al. 2008).

Ein Prognosefaktor scheint darüberhinaus auch das Alter zu sein. Bei Frauen über 70 Jahren liegt die 5 Jahres-Überlebensrate bei 30,5% und bei Patientinnen unter 70 Jahren bei 54,7% (Blecharz et al. 2008).

2.6 Nachsorge und Rezidivrisiko

Lokale Rezidive im Bereich der Vulva stellen das größte Problem in der Behandlung des Vulvakarzinoms dar. Sie treten in 15-35% aller Vulvakarzinome auf (Woolderink et al. 2006; Green et al. 2000). Unterschieden wird zwischen zwei Arten der Rezidive:

1. Lokalisation auf derselben Seite, wo auch der Primärtumor aufgetreten war.
2. Lokalisation auf der gegenüberliegenden Seite des Primärtumors. Diese sind als de novo entstandene Karzinome zu werten.

Die Lokalrezidive der ersten Gruppe treten schneller auf (12-13 Monate) und haben eine schlechtere Prognose (Rouzier et al. 2002; Wilkinson 2000).

Wegen der Möglichkeit dieser 2 Arten von Rezidiven entwickelte Höckel et. al. eine operative Therapie des Vulvakarzinoms, welche auf die embryonale Entwicklung der

Vulva zurückzuführen ist. Die Operationstechnik basiert nicht auf der Entfernung des Primärtumors mit einem Randsaum, sondern auf der Entfernung aller Anteile, die aus denselben embryonalen Strukturen entstanden sind.

In seiner Arbeit behandelte er so 38 Patientinnen. In einem Follow-up von 19 Monaten konnten keine Rezidive nachgewiesen werden (Höckel et al. 2010).

Generell ist das Risiko an einem Rezidiv des Vulvakarzinoms zu erkranken von folgenden Faktoren abhängig:

- tumorfreier Resektionsrand < 10 mm (Rezidivhäufigkeit nimmt auf bis zu 50 % zu)
- Multifokalität
- Lymphangiosis.

80% der Rezidive treten in den ersten 2 Jahren auf. Daher sollte die Nachsorgeuntersuchung nach einem Vulvakarzinom in folgenden Intervallen durchgeführt werden: Über die ersten 3 Jahre alle 3 Monate, über die nächsten 2 Jahre alle 6 Monate und danach einmal pro Jahr. Die Mehrzahl der Rezidive sind Lokalrezidive. Somit gehört zur Nachsorge nach einem Vulvakarzinom die gynäkologische Untersuchung mit der Kolposkopie, ggf. einer Punchbiopsie. Darüberhinaus sollte eine rektovaginale Palpation und eine inguino-femorale Palpation erfolgen. Zusätzlich kann jedoch auch ein Ultraschall der Leisten zum Ausschluss eines Leistenrezidivs durchgeführt werden. Auch andere bildgebende Verfahren sollten bei Beschwerden symptomorientiert angewandt werden.

Bei einem Rezidiv unterscheidet man meistens zwischen einem Lokalrezidiv im Bereich der Vulva und benachbarter Organe oder einem Rezidiv im Bereich der Leiste.

Bei einem isolierten vulvären Lokalrezidiv erscheint die lokale radikale Resektion als Therapie der Wahl (S2 Leitlinie zum Vulvakarzinom und seiner Vorstufen). Das Leistenrezidiv kann durch eine Operation, meist in Kombination mit einer Radiotherapie, einer alleinigen Radiotherapie oder einer Radiochemotherapie behandelt werden.

Die Entscheidung sollte interdisziplinär und in Abhängigkeit von der Vorbehandlung getroffen werden (S2 Leitlinie zum Vulvakarzinom und seiner Vorstufen).

2.7 Zielsetzung

Das Ziel dieser Arbeit war es, die operative Therapie der an einem Vulvakarzinom erkrankten Patientinnen zwischen den Jahren 2006-2011 zu analysieren. Dabei wurden neben der Altersverteilung der Patientinnen und der Lokalisation des Vulvakarzinoms und seiner Vorstufen die folgenden Schwerpunkte beachtet:

- A. Vergleich der Vulvektomie mit der organerhaltenden Hemivulvektomie in den aufeinander folgenden Jahren in Bezug auf die Tumorlokalisation und Infiltration der benachbarten Organe (vor allem der Clitoris bei jungen Frauen). Außerdem wurde der Prozentsatz der verschiedenen Hemivulvektomien je nach Lokalisation untersucht. Beim Vergleich der Vulvektomie und der Hemivulvektomie wurde zur Beurteilung der onkologischen Sicherheit zusätzlich die Anzahl der Nachresektionen in beiden Gruppen verglichen.
- B. Vergleich der primären Lymphonodektomie und der neuen operativen Möglichkeit der Sentinel-Node-Biopsie (Wächterlymphknotendiagnostik) in Bezug auf die onkologische Sicherheit und somit auf die Detektionsrate der metastasierten Lymphknoten. Darüber hinaus wurde die Größe der jeweils befallenen und tumorfreien Lymphknoten bei der primären Lymphonodektomie und der Sentinel-Node-Biopsie verglichen.
- C. Korrelation des Tumorstadiums bzw. Tumorgröße mit den metastatisch befallenen Lymphknoten. Außerdem wurde die Tumorgröße mit dem Alter der Patientinnen und mit Tumormarker SCC korreliert.
- D. Vergleich der Patientinnen mit und ohne Rezidiv des Vulvakarzinoms in Bezug auf das Alter der Patientinnen, die Tumoreigenschaften wie G-Status, FIGO Stadium, Tumorgröße und der durchgeführten Nachbehandlung nach der primären Operation. Zur Beurteilung der onkologischen Sicherheit wurde die Anzahl der Rezidive innerhalb der Vulva nach Hemivulvektomie und Vulvektomie aufgezählt. Zusätzlich wurde die Anzahl der Nachresektionen bei den Patientinnen mit und ohne Rezidiv im Bereich der Vulva nach Primärerkrankung verglichen.

3. Material und Methoden

3.1 Erfassung der Untersuchungsdaten, Diagnose und Therapieform

Anhand der ICD Kodierung (International Statistical Classification of Diseases and Related Health Problems) des Vulvakarzinoms wurden im klinikinternen Patienten-Computerprogramm SAP (Version 7.20 aus dem Jahr 2010; Sitz: Walldorf, Deutschland) alle Patientinnen mit dieser Diagnose als Fallnummer herausgefiltert. Anhand der Fallnummer wurde eine Namensliste der Patientinnen, die zwischen den Jahren 2006 und 2011 an einem Vulvakarzinom behandelt worden waren, erstellt. Im SAP wurden die Daten der Frauen aufgerufen, in Tabellen des Programmes Microsoft Office Excel (Version aus dem 2007; Hersteller: Microsoft Corporation; Sitz: Redmond, USA) dokumentiert und ausgewertet. Die Daten wurden schwerpunktmäßig aus den Ambulanzbriefen, der ersten Vorstellung der Patientin, den Operationsberichten, den histologischen Berichten aus dem Institut für Allgemeine und Spezielle Pathologie am Universitätsklinikum des Saarlandes (Direktor Prof. Dr. Bohle seit 2006), den Entlassungsbriefen mit dem weiteren Procedere der Behandlung sowie den Laborwerten gewonnen.

Die Auswertung umfasste im wesentlichen Angaben zur Lokalisation der Erkrankung, Operationsmethode und Operationszeiten, Histologie, das Tumorstadium nach FIGO (Klassifikation aus dem Jahr 2010), postoperatives Vorgehen und Komplikationen.

3.2 Patientenkollektiv

Am Universitätsklinikum des Saarlandes - Klinik für Frauenheilkunde, Geburtshilfe und Reproduktionsmedizin - wurden in den Jahren 2006 bis 2011 92 Patientinnen an einem Vulvakarzinom, Melanom der Vulva und M. Paget behandelt. Von den 92 Patientinnen wurden aus der Studie Patientinnen mit einem M. Paget ausgeschlossen, da der M. Paget eine nicht invasive Erkrankung ist. Außerdem wurden 2 Patientinnen wegen unvollständiger Datenlage und 1 Patientin, die ex domo operiert wurde, aus der

Arbeit ausgeschlossen.

Somit wurden im weiteren 88 Patientinnen ausgewertet.

76 Patientinnen wurden am Universitätsklinikum des Saarlandes an einem primären Vulvakarzinom in den Jahren 2006-2011 operiert. 59 dieser Patientinnen blieben in den Jahren 2006-2011 rezidivfrei und 17 erkrankten an einem Rezidiv.

In diesen Jahren wurden zusätzlich 7 weitere Patientinnen an einem Rezidiv behandelt. Bei diesen Patientinnen war die Erstdiagnose vor 2006 gestellt worden. Insgesamt wurden somit in den Jahren 2006-2011 24 Patientinnen an einem Rezidiv des Vulvakarzinoms behandelt. Alle diese 24 Patientinnen mit einem Rezidiv wurden operativ behandelt.

Fünf weitere Patientinnen wurden auf Grund des Tumorstadiums palliativ behandelt.

3.2.1 Vergleich der Operationsmethoden

Alle 76 Patientinnen, die in den Jahren 2006-2011 an einem primären Vulvakarzinom erkrankten und operiert worden sind, wurden je nach operativer Technik in die Gruppe der organschonenderen Hemivulvektomie oder der totalen Vulvektomie unterteilt. Verglichen wurden diese beiden operativen Techniken im Hinblick auf die Operationsdauer, Blutungsintensität, Lokalisation des Tumors, Anzahl der Nachresektionen, der Rezidive und der Wundheilungsstörungen.

Um die Operationsdauer der Hemivulvektomie oder totale Vulvektomie zu vergleichen, mussten bei Operationstechniken jeweils auf die mit primärer Lymphonodektomie, sekundärer Lymphonodektomie bei metastatisch befallenen Wächterlymphknoten und auf die SNB mit tumorfreien Lymphknoten unterteilt werden. Zusätzlich musste unterschieden werden, ob die Operation im inguinofemorale Bereich beidseitig oder einseitig durchgeführt worden war. Wurde eine zusätzliche Operation wie z.B. eine Hysterektomie oder Kolporrhaphie durchgeführt, wurden diese Patientinnen nicht in die Berechnungen mit eingebunden.

Die Intensität der Blutung während der Operationen wurde mittels Hämoglobinspiegel

einen Tag vor der Operation und einen Tag nach der Operation ausgewertet. Patientinnen, deren Hämoglobinwert später als 1 Tag nach der OP bestimmt worden ist, wurden nicht in diese Auswertung mit einbezogen. Ausgeschlossen wurden Patientinnen, die zusätzlich einen großen (Hysterektomie) oder mittelgroßen (Kolporrhaphie) Eingriff erhielten. Patientinnen mit zusätzlichen Operationen wie Konisation und fraktionierte Abrasio wurden nicht ausgeschlossen, da bei diesen Operationen der Blutverlust minimal ist und in keinem Operationsbereich eine verstärkte Blutung beschrieben war. Es wurde die Blutungsintensität der totalen Vulvektomie mit der Hemivulvektomie separat bei durchgeführter SNB oder primärer Lymphonodektomie ausgewertet.

Das Vulvakarzinom wurde in den Operationsberichten in den folgenden anatomischen Strukturen beschrieben: große Labie, kleine Labie, Urethra, Clitoris (ggf. subclitoriales Areal) und hintere Kommissur. Verglichen wurde die Hemivulvektomie mit der totalen Vulvektomie im Bezug auf die Häufigkeit der befallenen anatomischen Bereiche. Eine Mehrfachnennung ist hier möglich.

Alle Patientinnen mit einem Vulvakarzinom wurden nach der Operation in der onkologischen Ambulanz zur Besprechung des weiteren Procedere und zur gynäkologischen Untersuchung einbestellt. Somit wurden alle Wundheilungsstörungen im Bereich der operierten Areale erfasst.

Um Wundheilungsstörungen zu minimieren, wird die Desinfektion aller Operationen an der Klinik für Frauenheilkunde, Geburtshilfe und Reproduktionsmedizin am Universitätsklinikum des Saarlandes gemäß der Hygienevorschriften einheitlich durchgeführt. Die Desinfektion der Schleimhäute erfolgte mit Octenisept® (Wirkstoff: Octenidinhydrochlorid 0,1 %, 2-Phenoxyethanol 2 %; Hersteller: Schülke & Mayer GmbH). Da Octenisept farblos ist, ermöglicht es, die Kolposkopie vor der Operation problemlos durchzuführen. Die Desinfektion der Haut (Mittelbauch und Unterbauch sowie Innenseite der Oberschenkel) erfolgte mit Braunol® (Wirkstoff: Povidon-Iod, Iod, Povidon; Hersteller: B. Braun Melsungen AG). Die Desinfektion dauert ca. 10 min.

Ein weiterer wichtiger Aspekt in der operativen Therapie stellt die SNB und die

primäre Lymphonodektomie dar.

Die Markierung der Wächterlymphknoten verlief folgendermaßen:

Im Patientenkollektiv des Universitätsklinikums des Saarlandes wurde 150-200 MBq (Megabecquerel) Technetium 99m-Nanocoll einen Tag vor der Operation subcutan in Form von Quaddeln um den Tumor verabreicht. Nach frühestens 2 Stunden wurde der Wächterlymphknoten mit der Gammakamera dargestellt und die Lokalisation und Anzahl beschrieben. Als Gamma-Sonden standen zur Verfügung der Apparat von Phillips „BrightView“ und der Apparat von General Electrics „Hawkeye“. Die Lokalisation der Wächterlymphknoten wurde mit einem X (Filzstift) auf der Haut der Patientin markiert. Am Tag der Operation wurde nach der Desinfektion des Operationsgebietes 2 ml Patentblau V 25 mg/ml (Wirkstoff: Patentblau V; Hersteller: Guerbet) 10 Minuten vor dem Eingriff peritumoral verabreicht. Es erfolgte die Operation mittels Triple-Inzision. Die Detektion intraoperativ erfolgte mittels RMD GPS Navigator System mit einer von zwei Sonden (R3687 und R2847).

Um die SNB mit primärer Lymphonodektomie im Bezug auf die Anzahl und Größe und die Detektionsrate der metastasierten Lymphknoten zu vergleichen, wurde von jeder Patientin, die an den inguinalen Lymphknoten operiert worden war,

- die Gesamtanzahl der entfernten Lymphknoten (Wächterlymphknoten und Lymphknoten nach primärer Lymphonodektomie) in der jeweiligen Inguinalregion,
- die Gesamtzahl der metastatisch befallenen Lymphknoten (Wächterlymphknoten und Lymphknoten nach primärer Lymphonodektomie),
- der größte Durchmesser des größten metastatisch befallenen und tumorfreien Lymphknoten

dokumentiert.

Im histopathologischen Bericht wird neben den TNM-Klassifikation und den Tumoreigenschaften auch die Größe der Lymphknoten beschrieben. Bei den Patientinnen mit einem metastatisch befallenen Wächterlymphknoten und tumorfreien Lymphknoten wurde jeweils der größte Durchmesser ausgewertet.

Analog erfolgte die Auswertung der Größe der Lymphknoten bei Patientinnen mit tumorfreien Lymphknoten und metastatisch befallenen Lymphknoten bei Patientinnen

mit primärer Lymphonodektomie. Es wurde nur der größte Durchmesser ausgewertet. Bei der beidseitigen primären Lymphonodektomie wurde zum Vergleich nur ein Wert des größten Lymphknotens aus beiden Seiten statistisch untersucht.

3.2.2 Vergleich der Tumoreigenschaften

In dieser Arbeit wurden die Tumoreigenschaften wie das Grading, Histologie, Tumorgröße, FIGO-Stadium (aktuelle Klassifikation aus dem Jahr 2010) bei Erstdiagnose aller 59 Patientinnen ohne Rezidiv mit allen Tumoreigenschaften bei Erstdiagnose der Patientinnen, die an einem Vulvakarzinomrezidiv in den Jahren 2006-2011 erkrankten, verglichen. Zu dieser Vergleichsgruppe gehörten 24 Patientinnen. Bei 7 dieser Patientinnen, bei denen die Erstdiagnose und primäre Operation vor dem Jahr 2006 stattgefunden hat, konnten im SAP die Tumoreigenschaften wie Tumorstadium (alte TNM-Klassifikation), Grading, Tumorhistologie ausgewertet werden.

Alle Patientinnen, die vor 2010 behandelt worden sind, wurden im histopathologischen Befund und im Abschlussbefund nach der Klassifikation vor dem Jahr 2010 eingeteilt. Um statistische Berechnungen vornehmen zu können, wurde entschieden, alle Patientinnen, die vor dem Jahr 2010 behandelt worden sind nach den Tumoreigenschaften in ein FIGO-Stadium der neuen Klassifikation zu unterteilen. Somit wurden alle Patientinnen nach der neuen FIGO-Klassifikation eingeteilt.

3.3 Statistik

Die Auswertung der Ergebnisse erfolgte mit Hilfe des Statistikprogrammes SPSS 15.0 für Windows (SPSS Inc., Chicago, IL; Version 2006). Die Patientendaten (Untersuchungsdaten) wurden EDV-gerecht verschlüsselt, erfasst und an einem PC bearbeitet und ausgewertet. Bei der Erfassung der Verteilung von quantitativen Merkmalen wurden statistische Maßzahlen berechnet: der arithmetische Mittelwert und der Median, die Standardabweichung und der Minimal- und Maximalwert.

Diese Parameter wurden für die folgenden Auswertungen benutzt: Zum Vergleich der

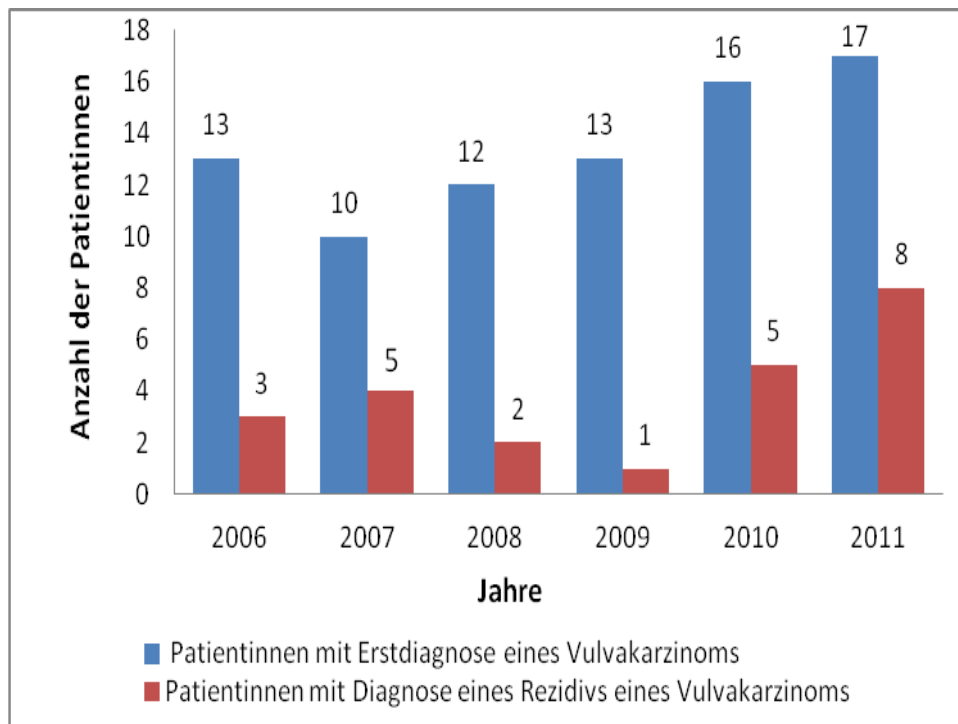
Mittelwerte von Messwerten wurden Mittelwertsvergleiche mit dem t-Test und der Fisher-Exact-Test angewandt. Die Berechnung der Korrelationen zwischen 2 Patientendaten wurde mittels Rangkorrelation nach Spearman durchgeführt.

Als signifikant wurde eine Irrtumswahrscheinlichkeit von $p \leq 0,05$ angenommen. Alle statistischen $p \leq 0,01$ wurden als hoch signifikant angenommen.

4. Ergebnisse

4.1 Anzahl der Vulvakarzinome 2006-2011.

Die Abb. 18 zeigt die Verteilung der Patientinnen mit Vulvakarzinom in den Jahren 2006-2011. Die Gruppe der Patientinnen mit Erstdiagnose eines Vulvakarzinoms zwischen den Jahren 2006-2011 besteht aus 81 Frauen. Bei 7 Frauen wurde die Erstdiagnose vor dem Jahr 2006 gestellt.



*17 Patientinnen sind in den Jahren 2006-2011 sowohl an einem primären Vulvakarzinom als auch in den darauf folgenden Monaten oder Jahren an einem Rezidiv erkrankt. Diese Patientinnen sind in beiden Gruppen in der Abb. 18 vertreten

Abb. 18: Anzahl der Patientinnen, die in den Jahren 2006-2011 an einem primären Vulvakarzinom oder an einem Rezidiv erkrankten.

4.2 Altersverteilung

Abb. 23 zeigt die Altersverteilung der Patientinnen mit einem Vulvakarzinom. Das Durchschnittsalter aller Patientinnen (n=88) lag bei 62 Jahren (SD 16). Die jüngste Patientin war 28 Jahre und die älteste Patientin 87 Jahre alt.

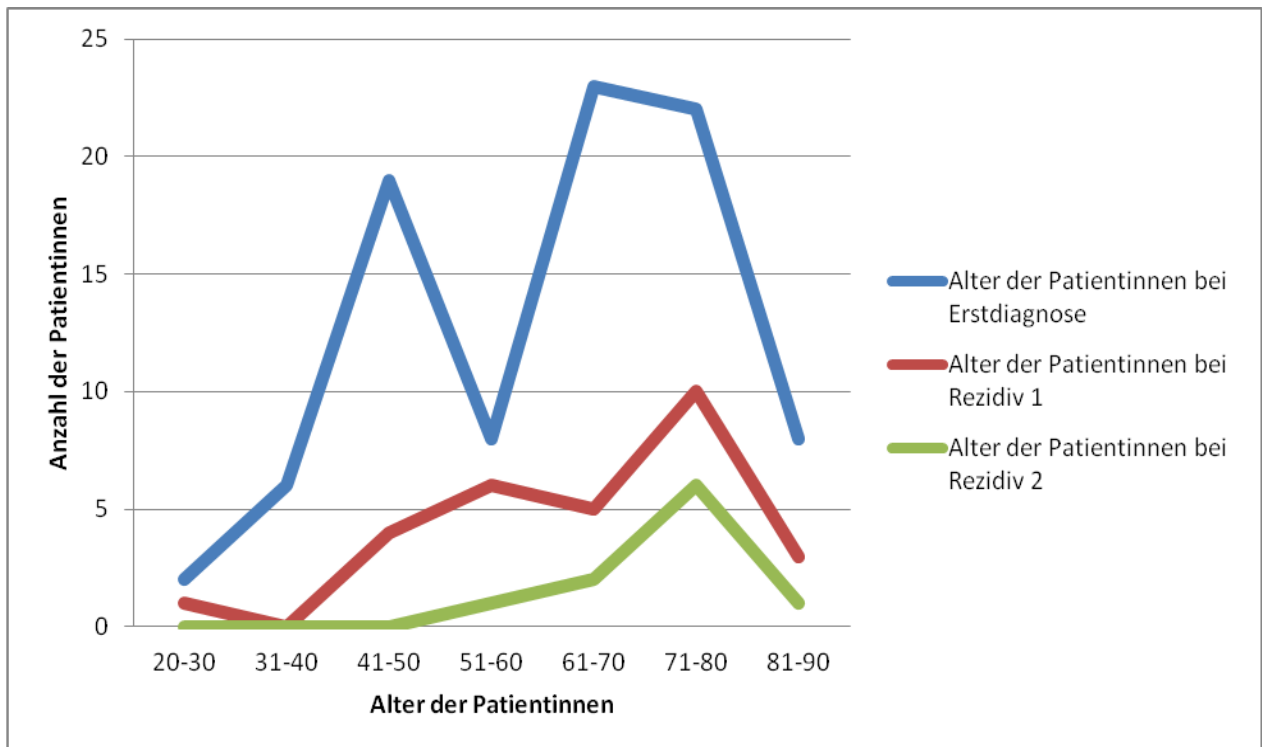


Abb. 19: Altersverteilung der Patientinnen bei Erstdiagnose des Vulvakarzinoms, beim ersten Rezidiv und beim zweiten Rezidiv eines Vulvakarzinoms.

In 28 Fällen stand das Vulvakarzinom mit einem VIN in Zusammenhang. 23 Patientinnen hatten einen VIN III, 4 einen VIN II und 1 Patientin einen VIN I. Abb. 20 zeigt die Verteilung der neben dem Vulvakarzinom diagnostizierten VIN in Abhängigkeit des Alters der Patientinnen.

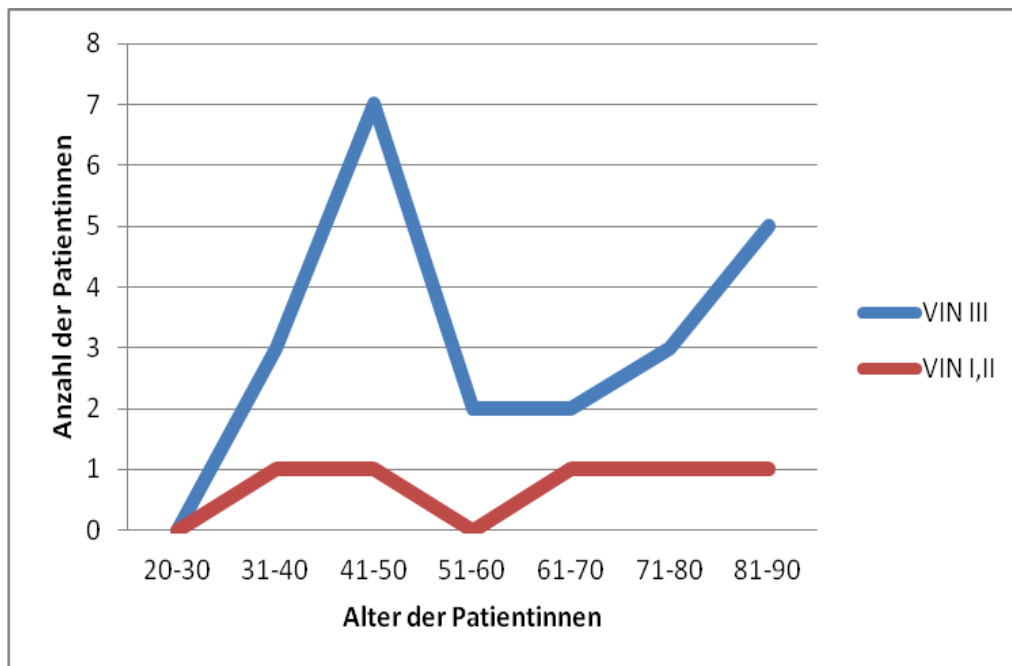


Abb. 20: Altersverteilung des auf dem Boden einer VIN diagnostizierten Vulvakarzinoms.

4.3 Tumorlokalisation

Das Vulvakarzinom war bei allen ausgewerteten Patientinnen zum Zeitpunkt der Erstdiagnose vor allem im Bereich der Clitoris (64%) mit Anteilen der großen und kleinen Labien lokalisiert. Die hintere Kommissur war in 28% betroffen. Die Urethra war in 18% der Fälle tumorös befallen.

Das Vulvakarzinom tritt oftmals multifokal auf oder infiltriert mehrere anatomische Strukturen. Dies heißt also, dass bei einer Patientin mehrere anatomische Strukturen gleichzeitig betroffen sein können. Zum Zeitpunkt der Erstdiagnose wurden bei 60% eine multifokale Lokalisation des Vulvakarzinoms diagnostiziert.

Lokalisation der Tumors	Clitoris	Urethra	Hintere Kommissur	Große Labie	Kleine Labie
Anzahl der Patientinnen	56	15	25	59	60
Prozentuale Angabe	64%	18%	26%	67%	68%

Tab. 3: Aufteilung der Lokalisation der Karzinome mit prozentualen Angaben. Ausgewertet wurde die Lokalisation des Vulvakarzinoms bei Erstdiagnose. Da das Vulvakarzinom multifokal auftreten kann, ist eine Mehrfachnennung möglich.

4.4 Operation

Bei den am Universitätsklinikum des Saarlandes primär operierten Patientinnen in den Jahren 2006-2011 wurde in 23 Fällen eine Vulvektomie, in 53 Fällen eine Hemivulvektomie durchgeführt.

Radikale Vulvektomie	Hemivulvektomie	Anzahl der primär operierten Patientinnen
23	53	76

Tab. 4: Anzahl der Patientinnen, bei denen in den Jahren 2006-2011 eine primäre Operation bei Erstdiagnose eines Vulvakarzinoms durchgeführt worden ist.

Tab. 5 zeigt die Verteilung der Operationstechniken (Vulvektomie und Hemivulvektomie) über den Zeitraum 2006-2011.

	2006 n=13	2007 n=7	2008 n=11	2009 n=12	2010 n=16	2011 n=17	Total n=76
Vulvektomie	4 30,7%	5 71,4%	1 9%	5 41,6%	5 31,3%	3 17,6%	23 30,2%
Hemivulvektomie	9 69,3%	2 28,6%	10 91%	7 58%	11 68,7%	14 82,4%	53 69,8%

Tab. 5: Vergleich der Anzahl von Patientinnen, die mittels totaler Vulvektomie und mittels der schonenderen Hemivulvektomien in den Jahren 2006-2011 therapiert wurden. Zum besseren Vergleich wurden absolute Zahlen sowie prozentuale Anteile angegeben.

4.4.1 Hemivulvektomie und Vulvektomie

Die Hemivulvektomie wurde, je nach der Schnittführung, folgendermassen unterteilt:

1. Vordere Hemivulvektomie (V), wenn der Tumor von der Clitoris ausging. Dies war im Patientengut des Universitätsklinikums des Saarlandes mit 45% der häufigste Fall.
2. Vordere rechte (VR) oder linke (VL) Hemivulvektomie, wenn neben der Clitoris oder subclitoral die rechte oder linke Seite betroffen war. 26% der Frauen hatten somit eine erweiterte Hemivulvektomie.
3. Isolierte Hemivulvektomie rechts (R) oder links (L), wenn der Tumor in einem Abstand von mehr als 2 cm von der Medianlinie lokalisiert war.
4. Hintere Hemivulvektomie (H), wenn der Tumor die hintere Kommissur infiltriert hatte.

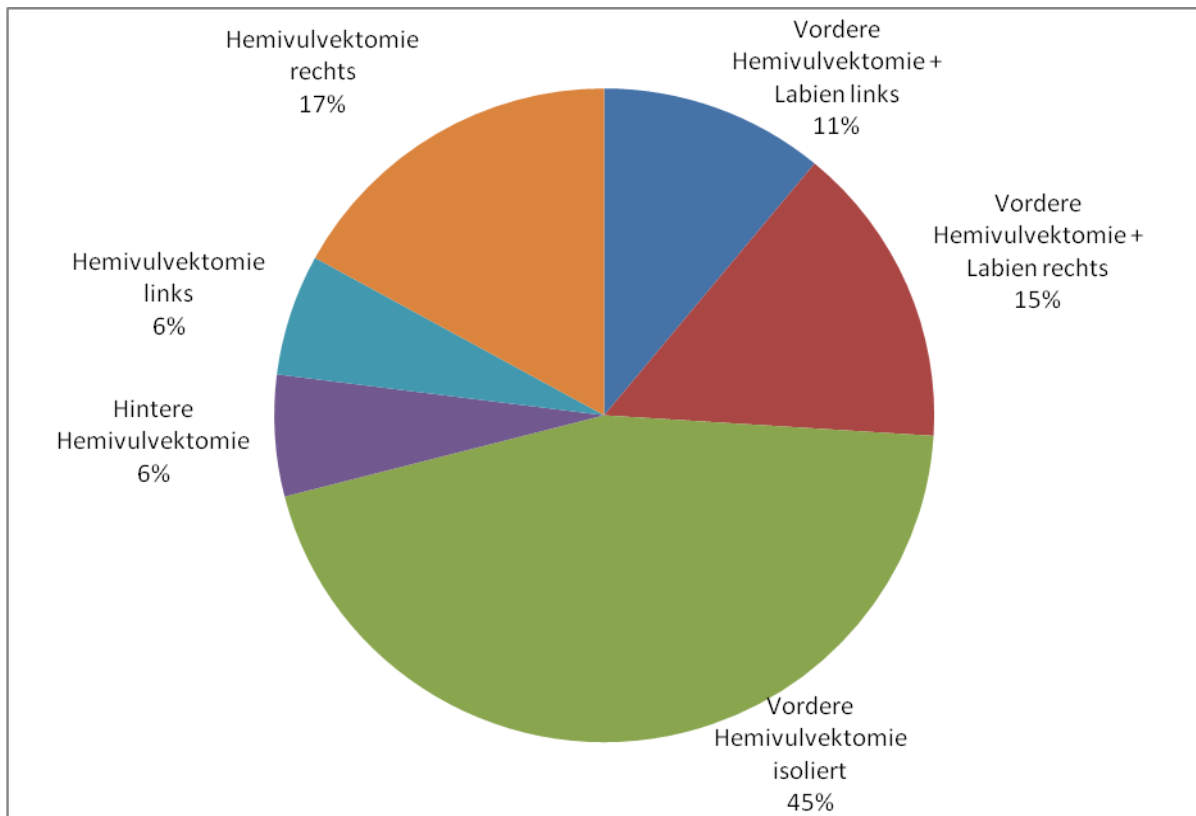


Abb. 21: Prozentuale Angaben der durchgeführten Hemivulvektomie je nach Lokalisation des Tumors.

Der Vergleich der Hemivulvektomie mit der Vulvektomie aller primär am Universitätsklinikum des Saarlandes operierten Patientinnen zwischen den Jahren 2006-2011 ergab folgende Daten (Tab. 6):

- a. Bei der Vulvektomie waren die großen und kleinen Labien signifikant häufiger befallen als bei der Hemivulvektomie ($p=0,009$).
- b. Bei einem beidseitigen (links und rechts) Befall der Vulva wurde die Vulvektomie häufiger durchgeführt als die Hemivulvektomie. Dieser Unterschied war statistisch hoch signifikant ($p<0,001$).
- c. Einen statistisch signifikanten Unterschied ergab die höhere Anzahl der Hemivulvektomie bei Tumoren, die auf der rechten Seite lokalisiert waren ($p=0,029$). Die Tumore, die auf der linken Seite lokalisiert waren, wurden häufiger mittels einer Hemivulvektomie als einer Vulvektomie operiert. Dieser Unterschied war jedoch nicht statistisch signifikant ($p=0,523$).

- d. Die Clitoris wurde bei den Vulvektomien in 100% der Fälle entfernt. So ist auch dieser Unterschied im Vergleich zu den Hemivulvektomien statistisch signifikant gewesen ($p < 0,001$).
- e. Die Anzahl der Urethrateilresektionen war in der Gruppe der Patientinnen mit einer Vulvektomie signifikant höher als in der Gruppe der Hemivulvektomien ($p = 0,003$).
- f. Die Anzahl der Wundheilungsstörungen lag in der Gruppe der Vulvektomien bei 26,1% und war damit höher als in der Gruppe der Hemivulvektomien (9,4%). Der Wert war jedoch statistisch nicht signifikant ($p = 0,079$).
- g. Die pelvine Lymphonodektomie wurde in beiden Gruppen bei jeweils 2 Patientinnen ($p = 0,580$) durchgeführt.
- h. Die SNB wurde zusammen mit der Hemivulvektomie (54,3%) häufiger durchgeführt als mit der Vulvektomie (21,7%). Dieser Wert war statistisch signifikant.
- i. Die Lymphonodektomie wurde zusammen mit der Vulvektomie (73,9%) häufiger durchgeführt als mit der Hemivulvektomie (43,5%). Dieser Wert war statistisch signifikant.

	Hemivulvektomie n=53	Vulvektomie n=23	P
Nachresektionen	12 (22,6%)	8 (34,8%)	0.275
Urethrateilresektion	11 (20,7%)	13 (56,5%)	0.003
Wundheilungsstörung	5 (9,4%)	6 (26,1%)	0.079
Lokalisation bds.	15 (28,3%)	19 (82,6%)	0,001
Lokalisation links	11 (20,7%)	3 (13,0%)	0.532
Lokalisation rechts	15 (28,3%)	1 (4,3%)	0.029
Clitorisbefall	24 (45,2%)	23 (100,0%)	0,001
Hintere Kommissur	5 (9,4%)	6 (26,1%)	0.079
Labia minora befallen	29 (54,7%)	20 (87,0%)	0.009
Labia majora befallen	29 (54,7%)	20 (87,0%)	0.009
Subclitoris	6 (11,3%)	0 (0,0%)	0.169
Pelvine Lymphonodektomie	2 (3,7%)	2 (8,7%)	0.580
SNB	25 (47,1%)	5 (21,7%)	0.044
Lymphonodektomie	20 (37,7%)	17 (73,9%)	0.006

Tab. 6: Vergleich von Hemivulvektomie und Vulvektomie bei allen primär operierten Patientinnen mit Vulvakarzinom in den Jahren 2006-2011. Verglichen wurden die Lokalisation des Tumors, Wundheilungsstörungen, zusätzliche operative Maßnahmen wie die Urethrateilresektion und Excision der Lymphknoten.

Einen wichtigen Aspekt für die Patientinnen stellt auch die Operationsdauer dar. Aufgrund den niedrigen Fallzahlen nach der Selektion von Patientinnen, die eine zusätzliche Behandlung, wie z.B. eine Abrasio, eine Hysterektomie etc. erhalten haben, kann statistisch nur die Hemivulvektomie mit der Vulvektomie verglichen

werden, wo in allen Fällen eine SNB mit unauffälligen Lymphknoten durchgeführt worden ist. Damit konnten insgesamt n=18 Patientinnen ausgewertet werden (Tab. 7).

	n	Operationszeiten in Minuten			
		Durchschnitt ± SD	Median	Minimum	Maximum
Hemivulvektomie	16	89,3±42,1	76,5	45,0	178,0
Vulvektomie	2	177,5±33,2	177,5	154,0	201,0

Tab. 7: Operationszeiten bei Hemivulvektomie und Vulvektomie nach SNB. Wegen den zusätzlichen operativen Maßnahmen konnten lediglich diese beiden operativen Methoden nur bei Patientinnen mit einer SNB durchgeführt werden.

Ein wichtiger Punkt in der operativen Behandlung des Vulvakarzinoms ist der Erhalt der sexuellen Funktion. Eine clitoriserhaltende Therapie ist besonders bei jungen Frauen von großer Bedeutung.

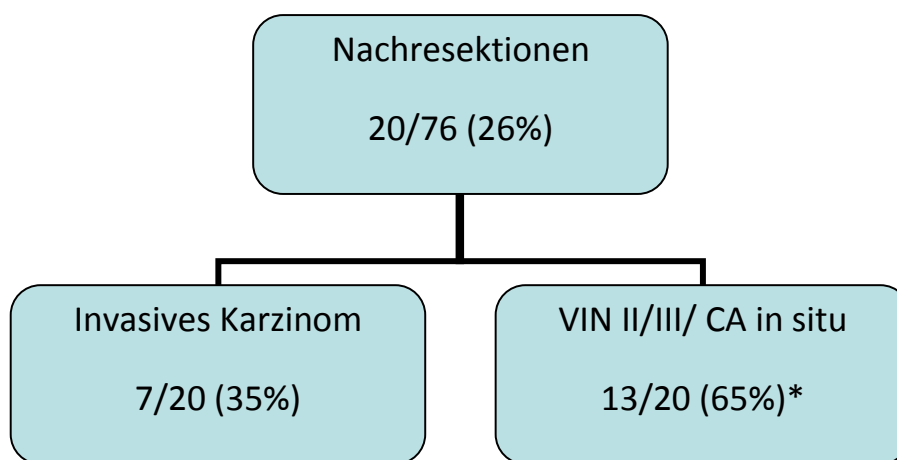
Insgesamt wurde die Clitoris bei allen operativ behandelten Patientinnen in 47 (61,8%) Fällen entfernt. Tab. 8 zeigt die Verteilung der Patientinnen mit einer Clitorisentfernung in Bezug auf das Alter der Frauen.

	20-30 Jahre n=2	31-40 Jahre n=6	41-50 Jahre n=18	51-60 Jahre n=7	61-70 Jahre n=24	71-80 Jahre n=19	81-90 Jahre n=7
Entfernung der Clitoris n=47	2 100%	2 33%	5 28%	4 57%	17 71%	11 58%	6 85%

Tab. 8: Anzahl der Clitorisentfernungen in Bezug auf das Alter der Patientinnen. Es wurden sowohl die absoluten Zahlen als auch die prozentualen Angaben dargestellt.

Bei einem sehr ausgedehnten Befund, der die Urethra, Blase oder Rektum infiltriert, muss an eine Exenteration gedacht werden. In 2 Fällen wurde primär eine vordere Exenteration durchgeführt. In 2 Fällen (Patientinnen mit einem Melanom der Vulva) wurde nach der Vulvektomie bei einem randbildendem Karzinom an der Urethra eine sekundäre Exenteration durchgeführt. Eine hintere Exenteration war in keinem Fall notwendig gewesen.

Eine Nachresektion bei allen am Universitätsklinikum operierten Patientinnen wurde in 20 (26%) Fällen durchgeführt.



*Bei einer Patientin wurde die Nachresektion wegen nicht in sano entferntem Melanom in situ durchgeführt.

Abb. 22: Anzahl und Prozentsatz der jeweiligen Nachresektionen bei allen am Universitätsklinikum operierten Patientinnen mit Erstdiagnose in den Jahren 2006-2011.

Bei den 13 Nachresektionen in der Gruppe der VIN II/III handelt es sich bei 8 Patientinnen um eine histologisch gesicherte VIN III mittels Biopsie, die leitliniengerecht operiert wurden und die im pathologischen Bericht des operierten Areales einen invasiven Anteil zeigten.

Es zeigte sich bei der Auswertung der Nachresektionen kein statistisch signifikanter Unterschied beim Vergleich der Häufigkeit der Nachresektionen bei den Patientinnen mit Hemivulvektomie und Vulvektomie ($p=0,275$).

4.4.2 Lymphonodektomie und Sentinel Node Biopsie

Abb. 23 zeigt die Häufigkeit der durchgeführten Lymphonodektomien und SNB in den Jahren 2006-2011.

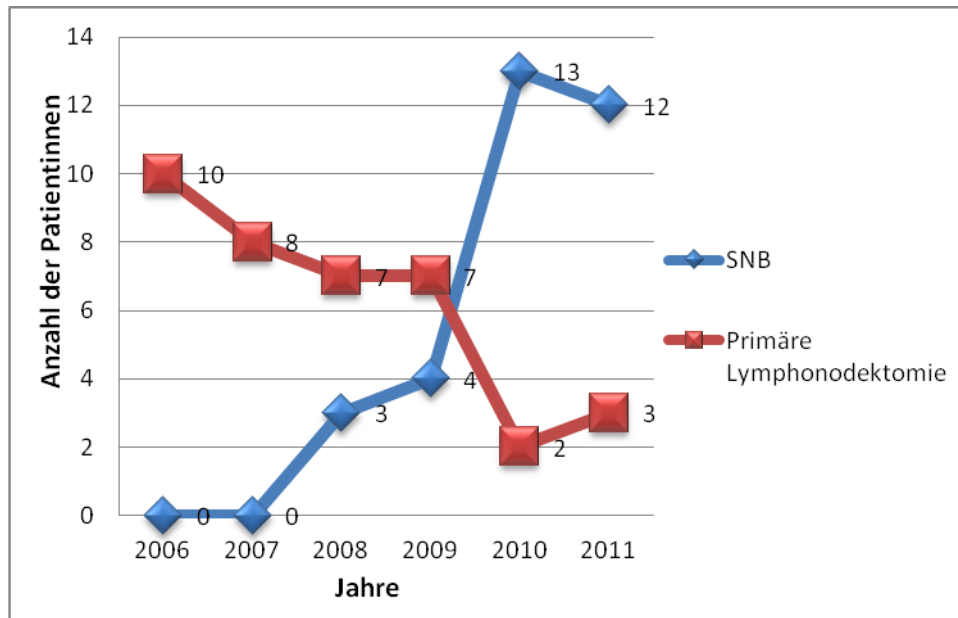


Abb. 23: Anzahl der primären Lymphonodektomie und SNB bei allen operativ behandelten Patientinnen mit Erstdiagnose Vulvakarzinom in den Jahren 2006-2011.

Von den 76 primär am Universitätsklinikum des Saarlandes operativ behandelten Patientinnen mit Erstdiagnose eines Vulvakarzinoms in den Jahren 2006-2011 wurde eine SNB bei 32 (42%) Frauen durchgeführt. Bei allen 32 Patientinnen wurde eine Markierung mit Technetium-m99 und Methylenblau durchgeführt.

In 5 Fällen wurde eine Metastase im Schnellschnitt festgestellt, was eine ergänzende sekundäre Lymphonodektomie nach sich zog. Bei nur einer Patientin, wo die SNB nur linksseitig durchgeführt worden war, konnten keine Lymphknoten bei der SNB intraoperativ diagnostiziert bzw. entfernt werden. Aus diesem Grund hat der Operateur intraoperativ beschlossen, eine sekundäre Lymphonodektomie durchzuführen.

Es zeigten sich im entfernten Gewebe, auch im endgültigen histologischen Bericht, keine Lymphknoten.

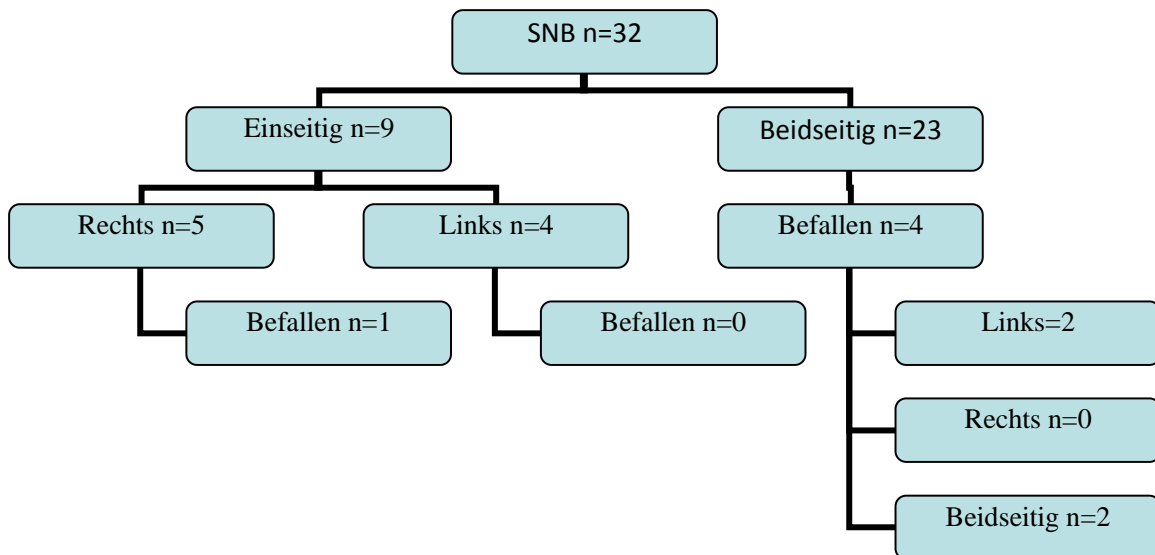


Abb. 24: Aufteilung der SNB in Hinblick auf die einseitige oder beidseitige Durchführung des Eingriffes und Darstellung der Anzahl der Patientinnen mit befallenen Wächterlymphknoten.

Die Anzahl der Patientinnen, die eine primäre Lymphonodektomie erhalten hatten, lag bei 37 (48,7%). Bei 11 (29,7%) Patientinnen konnte eine Metastase in den Lymphknoten festgestellt werden.

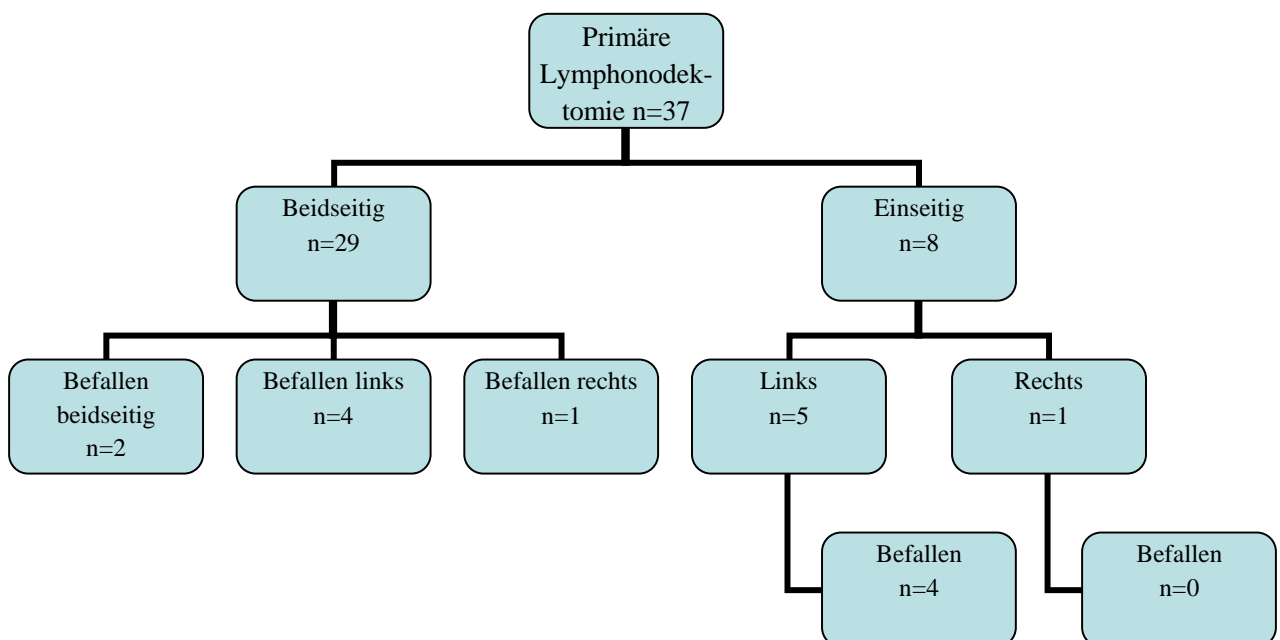


Abb. 25: Aufteilung der primären Lymphonodektomie in Hinblick auf die einseitige oder beidseitige Durchführung des Eingriffes sowie auf die Anzahl der befallenen Lymphknoten.

In 5 Fällen wurde auf Grund des Stadiums pT1a auf eine SNB oder primäre Lymphonodektomie verzichtet. In 2 Fällen wurde eine palliative Operation ohne Lymphonodektomie durchgeführt. Dabei handelte es sich um eine 76-jährige Patientin mit einem Melanom der Vulva im Stadium pT4b und eine 83-jährige Patientin mit Hemiparese und einem Plattenepithelkarzinom im Stadium pT1b sowie klinisch befallenen Lymphknoten.

Auch wenn der Prozentsatz der befallenen Lymphknoten bei der primären Lymphonodektomie deutlich höher ist als bei den SNB, so ist dieser Unterschied statistisch nicht signifikant (Tab. 8).

	SNB	Primäre Lymphonodektomie	P
Anzahl der Patientinnen	32	37	0,171
Anzahl der Patientinnen mit befallenen LK	5 (15,6%)	11 (29,7%)	

Tab. 9: Anzahl und Vergleich der Patientinnen mit befallenen Lymphknoten bei SNB und primärer Lymphonodektomie.

4.4.2.1 Größe der Lymphknoten

Bei jeder SNB und Lymphonodektomie (LD) wurde im histologischen Bericht die Größe des größten Lymphknotens angegeben. Aus der Tab. 10 geht hervor, daß die größten Lymphknoten in der Patientengruppe vorgefunden wurden, in der eine Lymphonodektomie durchgeführt und eine Metastase gesichert wurde.

Beim Vergleich der Größe des Durchmessers des metastatisch befallenen und tumorfreien Wächterlymphknotens (SN) konnte kein signifikanter Unterschied festgestellt werden ($p=0,111$).

Der Durchmesser des größten metastasierten Lymphknotens bei den Patientinnen, die primär lymphonodektomiert wurden, war signifikant höher als der Durchmesser des größten tumorfreien Lymphknotens bei den Patientinnen mit primärer

Lymphonodektomie ($p=0,012$) ohne Metastase. Dies trifft auch beim Vergleich des metastasierten Lymphknotens bei Patientinnen mit primärer Lymphonodektomie und tumorfreiem Wächterlymphknoten ($p=0,001$) nach SNB zu.

	n	Größe in cm \pm SD	Median	Mini	Max	P
SNB nicht befallen	26*	1,22 \pm 0,57	1,20	0,40	2,50	0,111
SNB befallen	5	1,84 \pm 1,04	1,50	1,00	4,00	
LD nicht befallen	23**	1,47 \pm 0,72	1,40	0,30	2,90	0,012
LD befallen	11	2,45 \pm 1,29	1,90	0,80	5,00	

*bei einer Patientin wurde kein Wächterlymphknoten gefunden. Diese Patientin wurde aus dieser Untersuchung ausgeschlossen

**Bei 3 Patientinnen wurde im histopathologischen Befund die Größe nicht angegeben. Diese Patientinnen wurde aus dieser Untersuchung ausgeschlossen

Tab. 10: Durchschnittliche Größe des (größten) entfernten inguinalen Lymphknotens angegeben in cm.

4.4.2.2 Anzahl der entfernten Lymphknoten

Die durchschnittliche Anzahl an entfernten Lymphknoten bei der SNB betrug 2,37 auf der linken Seite und 1,96 auf der rechten Seite.

Bei der Lymphonodektomie wurden durchschnittlich 6,34 Lymphknoten auf der rechten Seite und 6,79 Lymphknoten auf der linken Seite entfernt. Wurde die Lymphonodektomie nur einseitig durchgeführt, so lag die durchschnittliche Anzahl an entfernten Lymphknoten bei 8,13 (Tab. 10).

	Anzahl Der Lymphknoten	Durchschnittliche Anzahl entfernter Lymphknoten \pm SD	Median	Min	Max
SNB rechts	55	1,96 \pm 1,62	2,00	1,00	7,00
SNB links	64	2,37 \pm 1,58	2,00	1,00	7,00
LD rechts	184	6,34 \pm 2,92	6,00	2,00	12,00
LD links	197	6,79 \pm 3,12	6,00	2,00	13,00
LD einseitig	69	8,13 \pm 5,89	6,50	2,00	19,00

Tab. 11: Anzahl der entfernten Lymphknoten rechts und links bei der SNB und bei der Lymphonodektomie.

4.5 Tumorstadium und Histologie

Die FIGO-Einteilung aller primär an der Frauenklinik behandelten Patientinnen zeigt, daß bei der Mehrheit der Patientinnen ein Vulvakarzinom im Frühstadium entdeckt wurde.

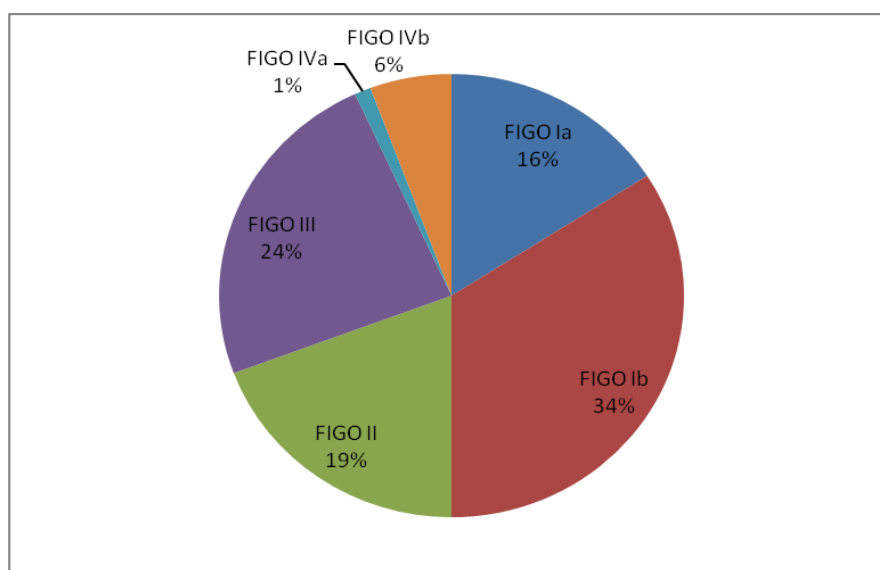


Abb. 26: Stadieneinteilung nach der FIGO-Klassifikation aller 88 Patientinnen zum Zeitpunkt der Erstdiagnose eines Vulvakarzinoms.

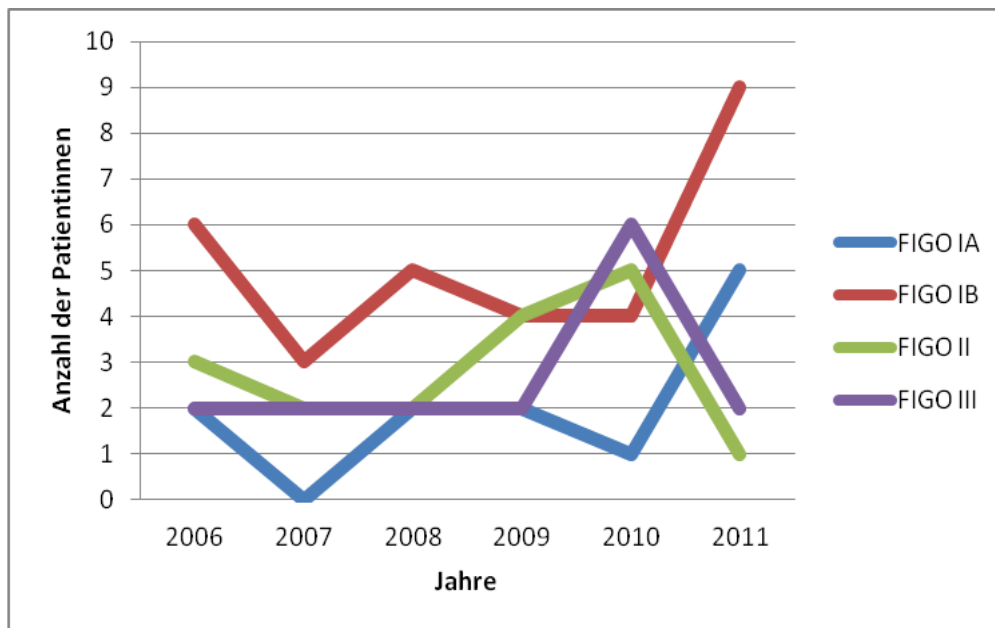


Abb. 27: Anzahl der im Stadium FIGO I-III operativ behandelten Patientinnen im Verlauf der Jahre zwischen 2006 und 2011.

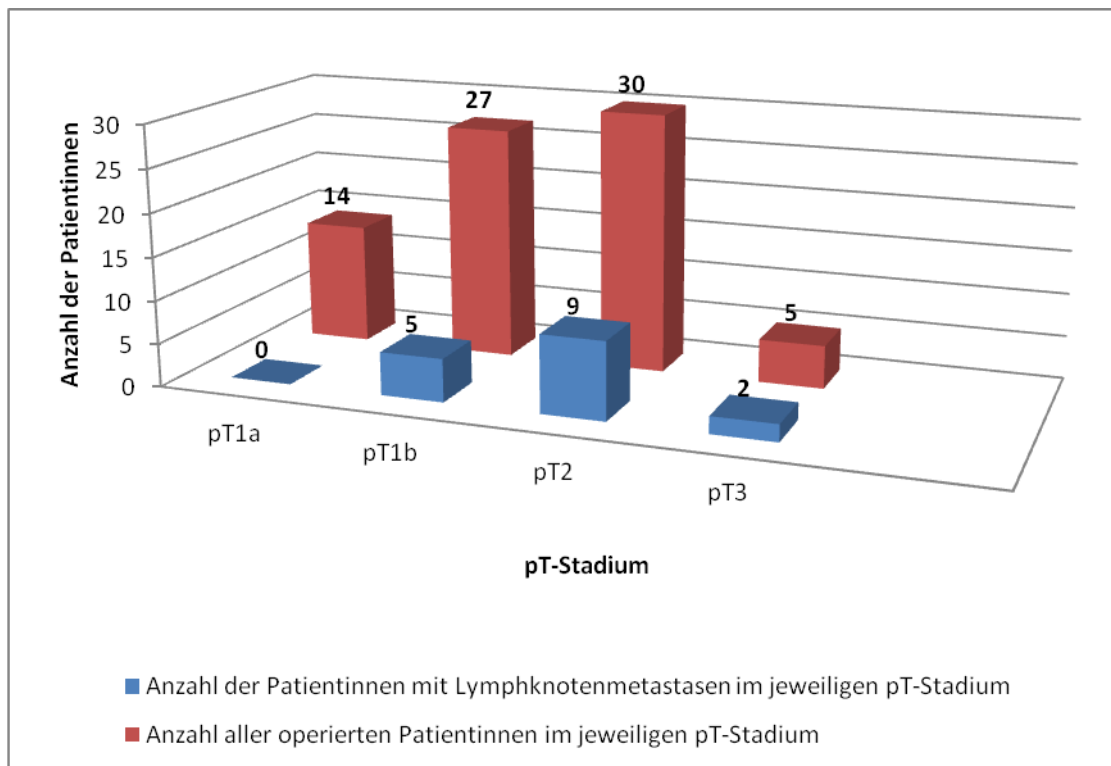
Die durchschnittliche Größe des Tumors bei befallenen Lymphknoten beträgt 25,1 mm und bei nicht befallenen Lymphknoten 19,9 mm. Dieser Unterschied war jedoch statistisch nicht signifikant ($p=0,594$).

Befallene Lymphknoten	Anzahl der Patientinnen*	Tumorgöße in mm			
		Durchschnittliche Tumorgöße \pm SD	Median	Min	Max
0	38	19,9 \pm 14,9	18,0	1,8	52,0
> 0	18	25,1 \pm 19,9	18,5	8,0	70,0

*In 20 histopathologischen Berichten wurde nur das pT-Stadium oder nur die Infiltrationstiefe des Tumors oder nur ein Hinweis zur Tumorgöße: größer oder kleiner 2 cm genannt. Der Durchmesser des Tumors wurde nicht beschrieben

Tab. 12: Durchschnittliche Größe des Tumors bei befallenen und unauffälligen Lymphknoten.

Abb. 28 zeigt die Häufigkeit der metastatisch befallenen Leistenlymphknoten in den jeweiligen pT-Stadien.



*Die Daten betreffen 76 operativ behandelte Patientinnen mit Erstdiagnose eines Vulvakarzinoms im Zeitraum 2006-2011

Abb. 28: Anzahl der jeweiligen pT-Stadien bei allen Patientinnen mit Erstdiagnose im Zeitraum 2006-2011, die am Universitätsklinikum des Saarlandes operiert wurden.

Beim Stadium pT1a wurden keine positiven Lymphknoten festgestellt. Beim Stadium pT1b waren es 18% der Patientinnen, die metastatisch befallene Lymphknoten aufwiesen. Im Stadium pT2 hatten 30% der Patientinnen metastatisch befallene Lymphknoten und im Stadium pT3 waren es 40% mit positiven Lymphknotenmetastasen im Bereich der Leisten.

Abb. 29 zeigt die Größe des Tumors in Abhängigkeit vom Alter der Patientinnen. Diese Korrelation war statistisch signifikant ($p < 0.001$).

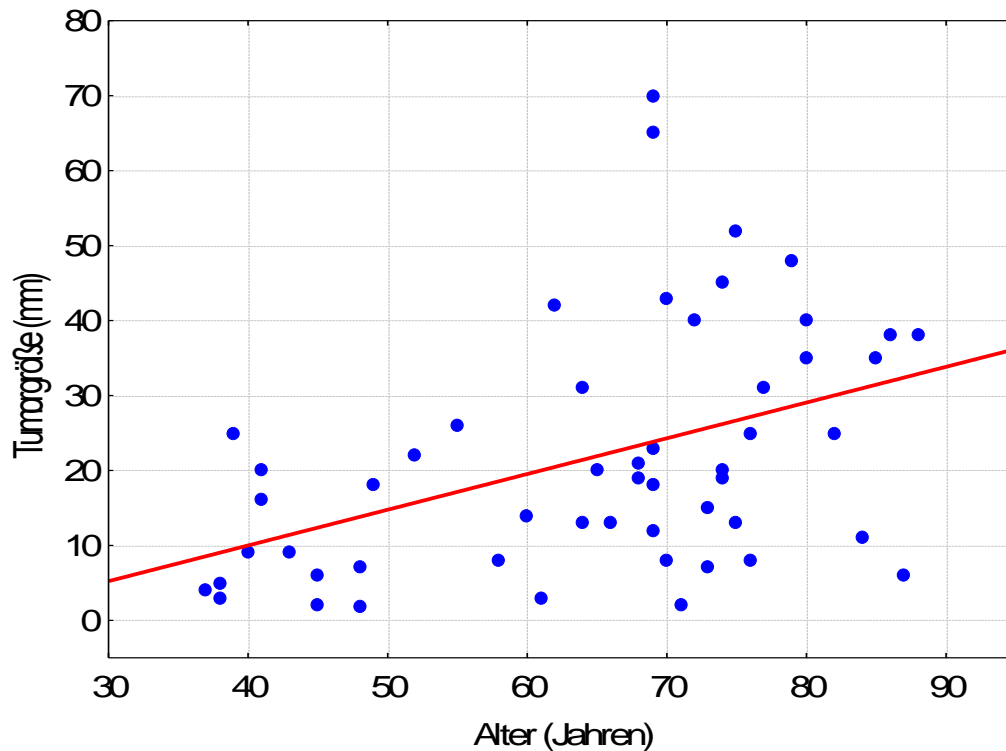


Abb. 29: Korrelation der Tumorgöße zum Alter der Patientinnen.

Den größten Anteil der am Universitätsklinikum des Saarlandes primär operierten Vulvakarzinome nehmen die Plattenepithelkarzinome ein (96%). Diese werden in die verhornenden (83%) und die unverhornenden (17%) Karzinome unterteilt. 3 Patientinnen sind an einem Melanom der Vulva erkrankt. Diese 3 Patientinnen hatten in den 6 Jahren ein Rezidiv entwickelt.

4.6 Biochemie

4.6.1 Tumormarker: Squamous Cell Carcinoma Antigen (SCC)

Ein laborchemischer Parameter, der beim Vulvakarzinom als Tumormarker eingesetzt werden sollte, ist das SCC (Norm < 1,5 ng/ml). Von allen Patientinnen, die in den Jahren 2006-2011 primär an einem Vulvakarzinom operiert wurden (n=76), war dieser Wert nur bei 5 Patientinnen erhöht. In 31 Fällen war dieser Laborparameter unauffällig und in den restlichen Fällen wurde er nicht abgenommen. Es konnte auch keine Korrelation zwischen dem Wert von SCC und dem FIGO Stadium ($p=0,824$), bzw. dem pT-Stadium ($p=0,906$) festgestellt werden. Darüberhinaus zeigte sich kein Unterschied in den SCC-Werten bei den Patientinnen mit befallenen und nicht befallenen Lymphknoten ($p=0,809$).

4.6.2 Abfall des Hämoglobinwertes

Verglichen wurde der Hämoglobinabfall bei der Vulvektomie und Hemivulvektomie mit SNB oder primärer Lymphonodektomie. Es zeigt sich in allen 4 Gruppen kein großer Unterschied, bezogen auf den Abfall des Hämoglobinwertes. Es kristallisierte sich auch kein statistisch signifikanter Unterschied in Bezug auf den Hämoglobinabfall zwischen den SNB und den primären Lymphonodektomien heraus ($p=0,739$). Intraoperativ wurde bei einer Patientin eine verstärkte Blutung beschrieben. Bei dieser Patientin wurde eine vordere Exenteration durchgeführt. Diese Patientin erhielt intraoperativ ein Erythrozytenkonzentrat.

	n	Durchschnitt in g/dl ± SD	Median	Minimum	Maximum
Hemivulvektomie+SNB	18	1,35±0,83	1,20	0,30	2,70
Vulvektomie+SNB	2	1,65±1,20	1,65	0,80	2,50
Hemivulvektomie+LD	14	1,65±1,39	1,35	0,30	4,60
Vulvektomie+LD	10	1,68±1,21	1,45	0,10	4,60

*Nur bei 44 Patientinnen wurde der Hb-Wert 1 Tag vor der Operation und 1 Tag nach der Operation bestimmt.

Tab. 13: Durchschnittlicher Abfall des Hämoglobinwertes nach der Operation bei Patientinnen, die in den Jahren 2006-2011 primär an einem Vulvakarzinom operiert wurden.

4.7 Nachbehandlung nach Operation

Alle Patientinnen mit Vulvakarzinom wurden in der interdisziplinären wöchentlichen Tumorkonferenz besprochen. Aus den Akten geht folgendes hervor:

24 (23%) aller Patientinnen, die in den Jahren 2006-2011 an einem primären Vulvakarzinom operiert wurden, benötigten eine weitere Therapie im Sinne einer Bestrahlung oder einer Chemotherapie.

59 (77%) Patientinnen wurde eine regelmäßige Nachsorge, wie sie in der Leitlinie des Vulvakarzinoms und seiner Vorstufen steht, empfohlen.

Eine Nachsorge nach einer Hemivulvektomie wurde in 76,4% empfohlen. Nach einer Vulvektomie wurde eine Nachsorge nur in 52% empfohlen. Dieser Unterschied war statistisch signifikant gewesen ($p=0,048$).

4.8 Rezidive

17 von 76 primär an einem Vulvakarzinom operierten Patientinnen in den Jahren 2006-2011 erkrankten in diesem Zeitraum auch an einem Rezidiv. In diesen Jahren wurden auch 7 weitere Patientinnen an einem Rezidiv behandelt. Die Erstdiagnose eines Vulvakarzinoms wurde bei diesen 7 Patientinnen vor 2006 gestellt.

Insgesamt wurden somit in den Jahren 2006-2011 24 Patientinnen an einem Rezidiv des Vulvakarzinoms operiert.

4.8.1 Alter der Patientinnen mit Rezidiv

Der Altersunterschied zwischen den am Universitätsklinikum des Saarlandes operierten Primärfällen ohne Rezidiv und allen Patientinnen mit Rezidiv wies keinen statistisch signifikanten Unterschied auf ($p=0,775$). Die Altersverteilung wurde in der Abb. 18 gezeigt

	n	Durchschnitt	Median	Minimum	Maximum
Patientinnen ohne Rezidiv	59	61,9±15,9	65,0	26,0	88,0
Patientinnen mit Rezidiv	24	61,1±14,1	66,5	28,0	83,0

Tab. 14: Altersverteilung bei Patientinnen ohne und mit Rezidiv und ohne Rezidiv bei Erstdiagnose.

4.8.2 Tumoreigenschaften des Vulvakarzinoms bei Patientinnen mit Rezidiv

Jeder Tumor war gemäß Grading vom Pathologen in G1, G2, G3 und der Größe in die jeweiligen pT-Stadien unterteilt. Da sich die Klassifikation der Tumore nach 2010 verändert hatte, wurden alle Karzinome vor dem Jahr 2010 an die aktuelle FIGO-Klassifikation angepasst. In der Tab. 15 wird die Verteilung des jeweiligen Gradingstadiums und FIGO-Stadiums auf Patientinnen mit und ohne Rezidiv aufgeführt.

	Patientinnen ohne Rezidiv n=59	Alle Patientinnen mit Rezidiv n=24	P
G1	4 (6,8%)	1 (4,2%)	0,651
G2	47 (79,7%)	13 (54,2%)	0,021
G3	8 (13,6%)	6 (25,0%)	0,211
Plattenepithel-CA verhornend	48 (81,4%)	19 (79,2%)	0,819
Plattenepithel-CA nicht verhornend	11 (18,6%)	2 (8,3%)	0,245
Melanom	0 (0,0%)	3 (12,5%)	0,007
Andere	0	0	--
FIGO Ia	12 (20,4%)	2 (8,4%)	0,189
FIGO Ib	21 (35,6%)	9 (37,5%)	0,605
FIGO II	12 (20,3%)	5 (20,8%)	0,960
FIGO III	14 (23,7%)	7 (29,2%)	0,607

* Bei 4 Patientinnen aus der Gruppe der Rezidive wegen mangelnder Daten kein G-Status ermittelt

Tab. 15: Vergleich Histologie, FIGO-Stadium und Grading bei Patientinnen ohne und mit Rezidiv nach Operation.

Der Vergleich der Behandlung und Nachsorge bei Patientinnen, die rezidivfrei blieben in den Jahren 2006-2011 und den Patientinnen, die an einem Rezidiv in diesen Jahren erkrankten, ergab folgendes:

- Patientinnen mit Rezidiv erhielten häufiger eine vaginale Bestrahlung oder eine inguinale Bestrahlung. Diese Unterschiede waren jedoch nicht statistisch signifikant.
- Patientinnen mit Rezidiv erhielten häufiger eine Chemotherapie. Diese Unterschiede waren jedoch nicht statistisch signifikant ($p=0,571$). Bei allen Patientinnen war die Chemotherapie in Kombination mit der Strahlentherapie durchgeführt worden.
- Die Anzahl der Nachsorgen ohne weitere Therapie war statistisch signifikant höher zu der Gruppe der Patientinnen, die kein Rezidiv im Verlauf aufwiesen ($p=0,033$).

	Patientinnen ohne Rezidiv n=59	Patientinnen mit Rezidiv n=24*	P
Nachsorge	46/59 (78%)	13/24 (54%)	0,033
Bestrahlung der Vulva	2/59 (3%)	2/24 (8%)	0,343
Bestrahlung der Lymphabflußwege	11/59 (19%)	7/24 (29%)	0,153
Chemotherapie	11/59 (19%)	6/24 (25%)	0,517

-*eine Patientin aus der Gruppe der Rezidive erhielt Interferon zur Therapie des Melanoms der Vulva

Tab. 16: Vergleich der Nachbehandlung bei operativ behandelten Patientinnen ohne Rezidiv und bei allen operativ behandelten Patientinnen mit Rezidiv. Mehrfachnennung ist möglich.

4.8.3 Lokalisation der Rezidive

In den Jahren 2006-2011 wurden 24 Patientinnen mit einem Rezidiv behandelt.

Die Aufteilung der Lokalisation aller Rezidive wurde in Abb. 30 dargestellt.

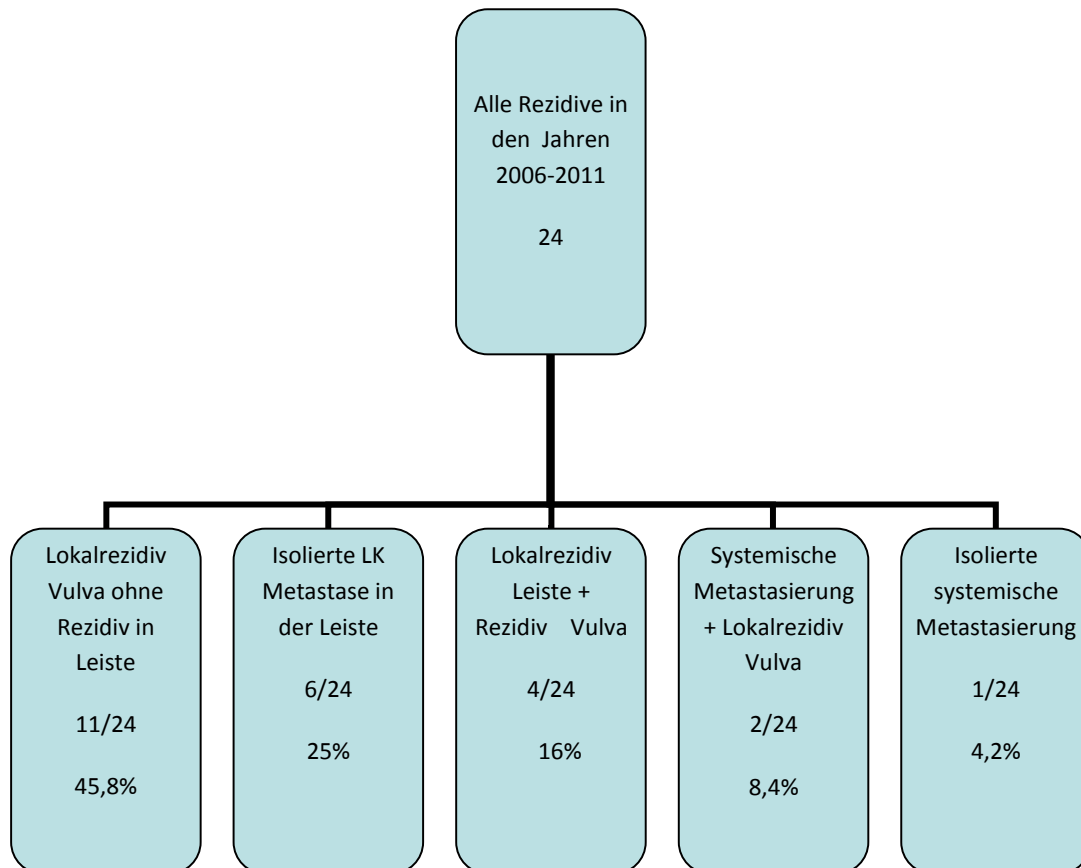


Abb. 30: Lokalisation der Rezidive bei allen Patientinnen mit Vulvakarzinom, die in den Jahren 2006-2011 behandelt worden sind.

Von den 17 Patientinnen mit Rezidiv, die primär am Universitätsklinikum des Saarlandes operiert wurden, hatten:

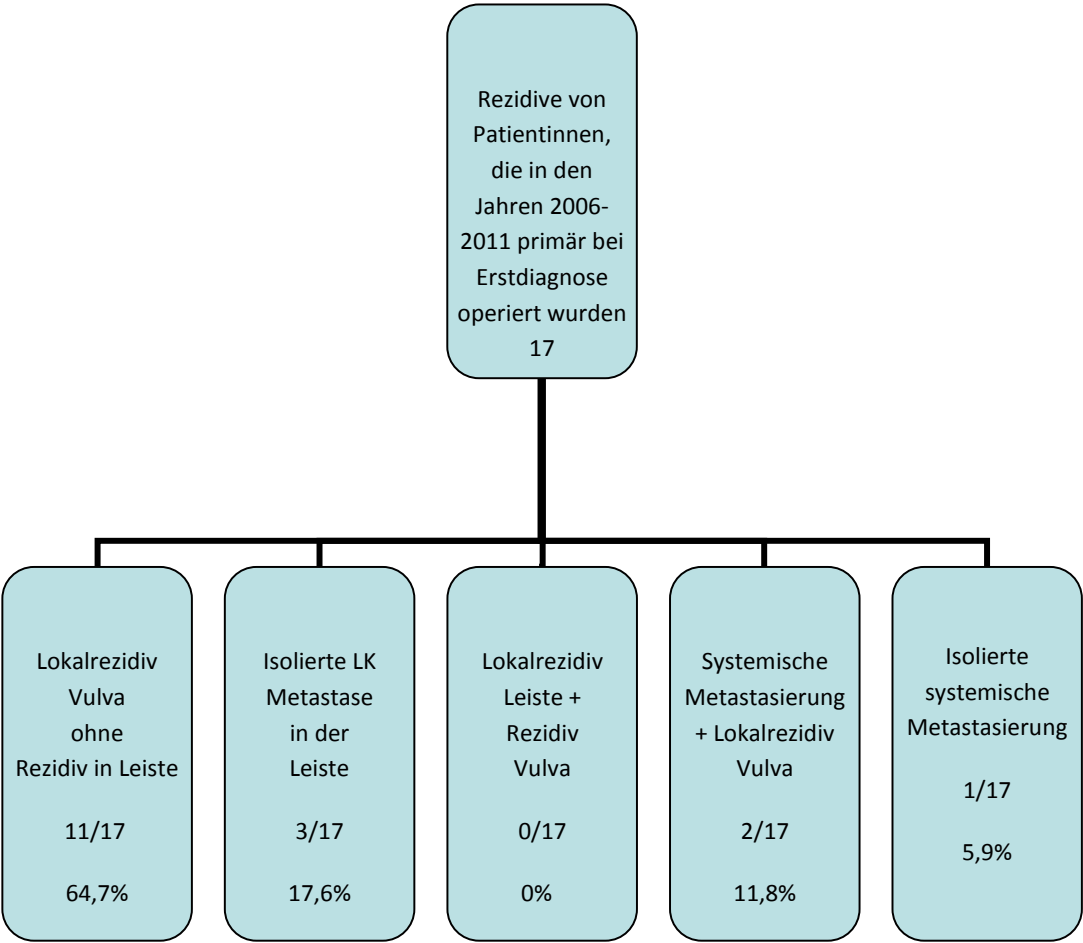


Abb. 31: Lokalisation der Rezidive bei Patientinnen mit Vulvakarzinom, die in den Jahren 2006-2011 primär bei Erstdiagnose am Universitätsklinikum des Saarlandes behandelt worden sind.

4.8.4 Therapie der Rezidive im Bereich der Vulva

70% aller Rezidive wurden im Bereich der Vulva diagnostiziert. Zwei Patientinnen hatten bereits Fernmetastasen und wurden systemisch behandelt. 15 Patientinnen wurden operativ behandelt. In 7 Fällen wurde neben der Tumorexcision im Bereich der Vulva eine zusätzliche Lymphonodektomie durchgeführt, die bei 4 Patientinnen eine Metastase im inguinalen Bereich zeigte.

Es handelte sich bei 14 Patientinnen um ein Plattenepithelkarzinomrezidiv und in 3 Fällen um ein Rezidiv eines Melanoms.

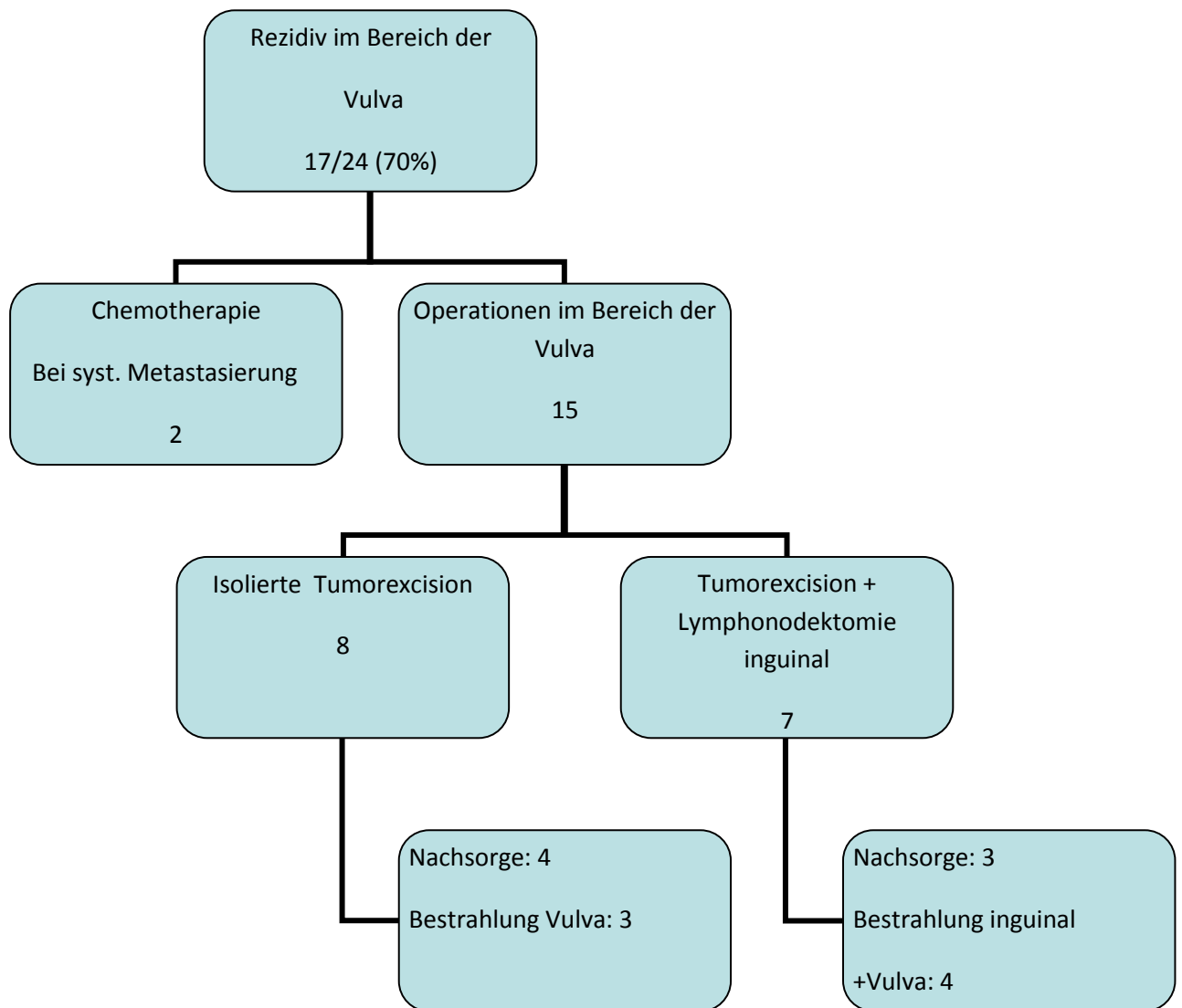


Abb. 32: Behandlung der Patientinnen mit Rezidiv im Bereich der Vulva

Bei der Auswertung der Rezidive konnte folgendes festgestellt werden:

- die Anzahl der Lokalrezidive nach der Hemivulvektomie war höher als nach einer Vulvektomie. Dieser Unterschied war jedoch statistisch nicht signifikant.

	Vulvektomie n=23	Hemivulvektomie n=53	P
Anzahl der Rezidive	3	10	P=0,743
Prozentuale Angaben	14%	19%	

Tab. 17: Anzahl der Lokalrezidive nach einer Vulvektomie und Hemivulvektomie bei Patientinnen, die in den Jahren 2006-2011 an einem primären Vulvakarzinom erkrankten und im Verlauf dieser 6 Jahre auch an einem Rezidiv erkrankten.

- die Tumorgröße des primären Karzinoms war in der Gruppe der Patientinnen mit einem Lokalrezidiv um ca. 4 mm größer als die primäre Tumorgröße bei den Patientinnen ohne Lokalrezidiv. Der Unterschied war statistisch nicht signifikant.

	n	Tumorgröße der Primärtumors in mm				
		Durchschnitt ± SD	Median	Minimum	Maximum	P
Patientinnen ohne Lokalrezidiv*	44	21,0 ± 15,8	18,0	2,0	70,0	0,870
Patientinnen mit Lokalrezidiv**	12	24,8 ± 19,3	20,0	1,8	65,0	

*in 15 Fällen war die Größe des Tumors im histopathologischen Bericht nicht beschrieben.

**Bei 5 Patientinnen mit Rezidiven war die Größe des Tumors im histopathologischen Bericht nicht beschrieben.

Tab. 18: Durchschnittliche Größe des primären Tumors im Vergleich bei Patientinnen ohne Rezidiv mit den Patientinnen mit Lokalrezidiv im Bereich der Vulva.

- die Anzahl der Nachresektionen, die wegen eines R1-Status durchgeführt werden mussten, war bei den Patientinnen, die im späteren Verlauf an einem Lokalrezidiv erkrankten, deutlich höher als bei den Patientinnen, die rezidivfrei blieben.

	Patientinnen ohne Rezidiv n=59	Patientinnen mit Rezidiv im Bereich der Vulva n=13	P
Nachresektionen nach primärer Operation bei einem R1 Zustand	2 3,3%	5 45%	P<0,001

*Daten beschränken sich nur auf primär operativ behandelte Patientinnen mit Erstdiagnose zwischen den Jahren 2006-2011.

Tab. 19: Anzahl der Patientinnen mit und ohne Lokalrezidiv nach einer Nachresektion.

Bei den Patientinnen, die eine Nachresektion erhielten, wurde das Rezidiv in 7,5 Monaten nach der Primäroperation festgestellt. Bei den Patientinnen ohne Nachresektion war das Rezidiv nach 12,25 Monaten festgestellt worden ($p < 0,05$).

4.8.5 Therapie der Rezidive im inguinalen Bereich

Von 24 Patientinnen, die in den Jahren 2006-2011 an einem Rezidiv behandelt worden waren, hatten 10 Patientinnen ein Rezidiv in der Leiste.

Von diesen 10 Patientinnen erhielten zwei als Primäroperation eine palliative Operation ohne Lymphonodektomie (siehe Seite 52).

Zwei weitere Patientinnen erhielten eine SNB im Rahmen einer Primäroperation. Davon hatte eine Patientin eine unauffällige SNB. Im Tumorboard wurden Nachsorgen empfohlen. Nach 6 Monaten kam es zu einem Rezidiv. Die Patientin erhielt eine Lymphonodektomie bds. und eine Bestrahlung im Anschluss.

Die zweite Patientin hatte in der Primäroperation einen befallenen Lymphknoten links und erhielt eine sekundäre Lymphonodektomie bds. Bei der SNB rechts ließ sich kein Lymphknoten markieren. Auch die Lymphonodektomie auf der rechten Seite zeigte im abschließenden pathologischen Befund keinen Lymphknoten. Im Anschluss erhielt die Patientin eine Bestrahlung der Lymphabflusswege inguinal. Das Leistenrezidiv wurde nach 9 Monaten in der rechten Leiste festgestellt. Wegen des fortgeschrittenen Befundes konnte keine Operation durchgeführt werden. Im Tumorboard wurde eine Chemotherapie mit Cisplatin besprochen und empfohlen.

Sechs Patientinnen hatten ein Rezidiv im Bereich der Leiste nach einer primären Lymphonodektomie. Vier dieser Patientinnen wurden wegen metastatisch befallenen Lymphknoten bei der primären Operation bestrahlt.

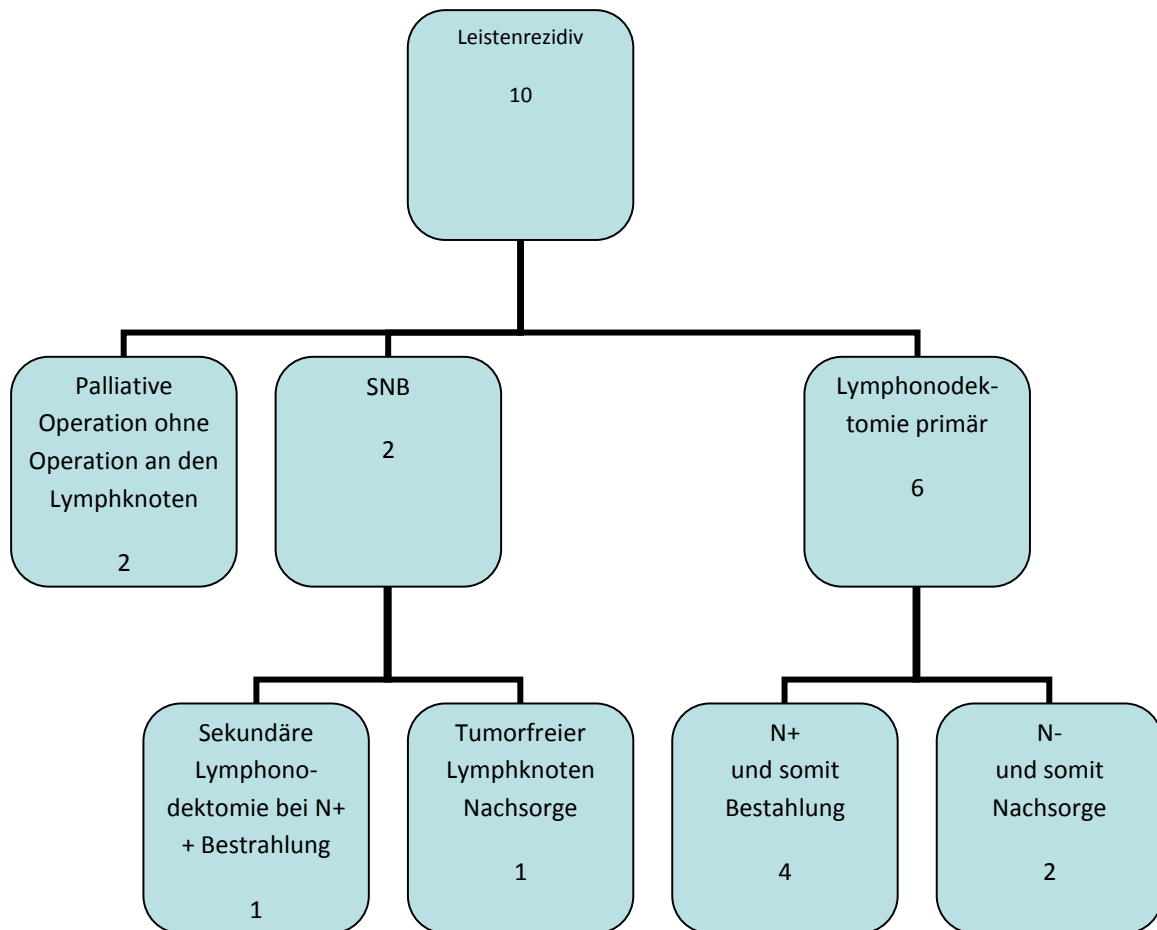


Abb. 33: Aufteilung der Patientinnen mit Rezidiv im Bereich der Leiste in Bezug auf das operative Vorgehen und Nachbehandlung bei Erstdiagnose.

4.8.6 Systemische Metastasierung

Insgesamt wurde bei 3 Patientinnen eine Fernmetastasierung festgestellt. Zwei Patientinnen hatten im Verlauf Metastasen in Bereich der Lunge entwickelt (davon eine Patientin mit Rezidiv eines Melanoms der Vulva) und eine Patientin im Bereich des Acetabulums. Die Patientin mit dem metastasierten Melanom erhielt eine Therapie mit Dacarbazin. Nach der zweiten Gabe der Chemotherapie wurde wegen des

Progresses der Erkrankung eine Therapie mit Ipilimumab durchgeführt. Die anderen zwei Patientinnen erhielten eine Radiochemotherapie.

4.8.7 Das zweite Rezidiv

Von 24 Patientinnen, die an einem Rezidiv am Universitätsklinikum des Saarlandes operiert wurden, erkrankten im Laufe der 6 Jahre von 2006-2011 9 Patientinnen an einem zweiten invasiven Rezidiv. Zum Verlauf der Krankheitsgeschichte der anderen Patientinnen gab es bis zum 01.01.2012 keine weiteren Daten im SAP.

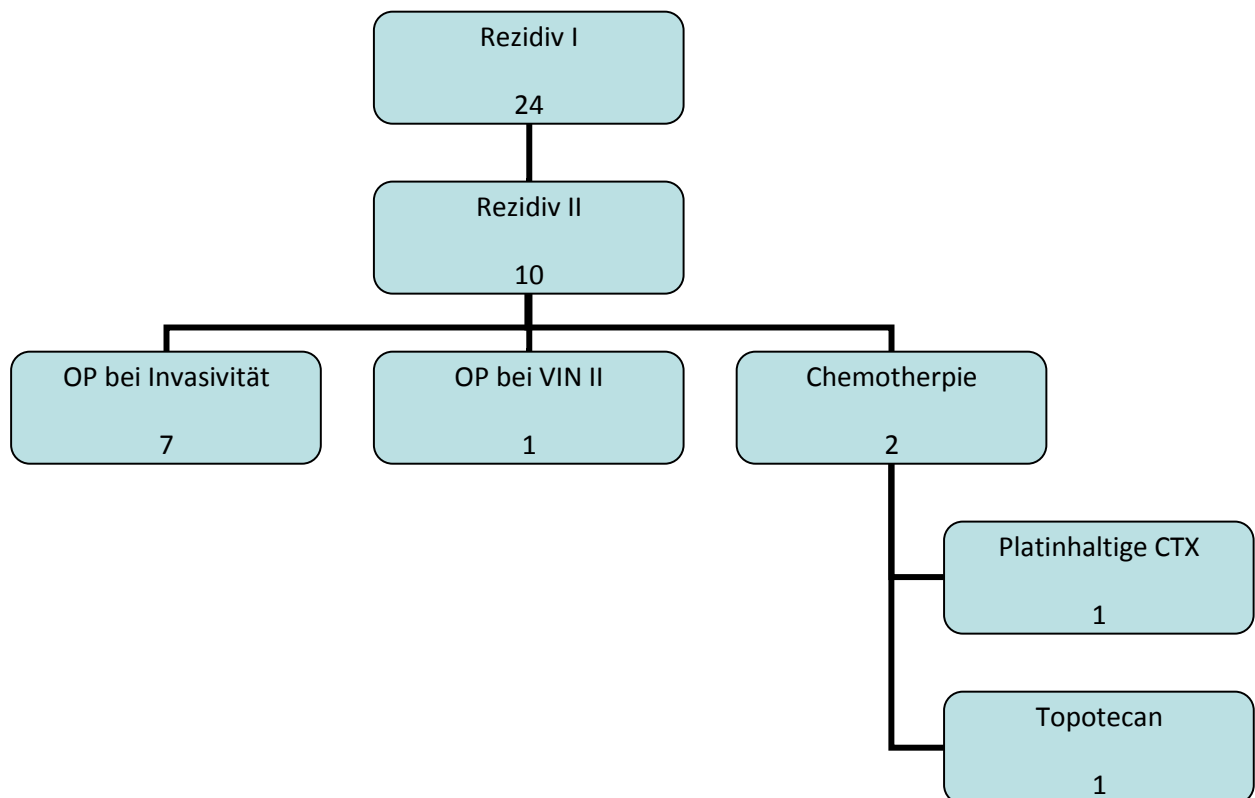


Abb. 34: Darstellung der Therapie bei Patientinnen, die an einem zweiten Rezidiv erkrankten.

5. Diskussion

Das Vulvakarzinom ist das vierthäufigste Karzinom der weiblichen Genitalorgane. Es ist längst nicht mehr nur eine Erkrankung der älteren Frau. Immer mehr junge Frauen erkranken an einem Vulvakarzinom. Dieser Trend ist auch in der Literatur beschrieben. Wo sich früher in der Altersverteilung nur ein Peak zeigte, erkennt man heutzutage zwei Peaks. Neben der Altersgruppe zwischen dem 60.-70. Lebensjahr ist ein zweiter Peak zwischen dem 40.-50. Lebensjahr zu verzeichnen (Hampl et al. 2008).

Auch im Patientenkollektiv des Universitätsklinikums des Saarlandes spiegelt sich dieser Trend wider. Aber auch bei der VIN zeigen sich in der Altersverteilung des Patientenkollektives des Universitätsklinikums des Saarlandes zwei Peaks. Der erste zwischen dem 40.-50. Lebensjahr und der zweite zwischen dem 70.-80. Lebensjahr.

Dieser Trend gilt jedoch nicht nur für die Diagnose eines Vulvakarzinoms oder seiner Vorstufen. Auch die Diagnose eines Zervixkarzinoms wird bei einem immer jüngeren Patientenkollektiv gestellt. Da für die Pathogenese des Zervixkarzinoms die Infektion mit den Human Papilloma Viren (HPV) von entscheidender Bedeutung ist, liegt es wegen der anatomischen Verhältnisse nahe, auch bei einem Vulvakarzinom an einen Einfluss der HP-Viren zu denken.

Immer häufiger wird in der Literatur die Bedeutung des HPV in der Entstehung des Vulvakarzinoms diskutiert. Die Ansteckungsgefahr ist bei Frauen zwischen dem 20-30 Lebensjahr wegen in dieser Lebensphase häufig wechselnden Geschlechtspartnern am höchsten. Analysiert man auch die Kurven der Altersgruppen des Zervixkarzinoms und des Vulvakarzinoms, die sich sehr ähneln, so scheint die Ursache der Erkrankung an einer Infektion mit HPV zu liegen (Quaas et al. 2008). Auch am Patientenkollektiv des Universitätsklinikums des Saarlandes konnte in den letzten 6 Jahren eine steigende Tendenz der an einem Vulvakarzinom erkrankten Frauen dargestellt werden. Ein relativ hoher Anteil an Vulvakarzinomen konnte 2006 gezeigt werden. Am höchsten war jedoch die Anzahl von primären Vulvakarzinomen im Jahr 2011. Ob die steigende Anzahl an Vulvakarzinomen mit einer höheren Rate an HPV-Infekten einhergeht, muss letztendlich in Studien bewiesen werden.

Für die Diagnose des Vulvakarzinoms wird auch ein Tumormarker SCC aus dem Serum bestimmt. Dieser war am Patientenkollektiv des Universitätsklinikums des Saarlandes in 5 (16%) von 31 Fällen erhöht. Zudem korrelierte er weder mit dem FIGO-Stadium, noch mit dem Vorhandensein von Metastasen in den inguinalen Lymphknoten, die die Prognose eines Vulvakarzinoms verschlechtern. Hefler et al. untersuchten bei 61 Patientinnen eine Korrelation zwischen pT-Stadium, pN-Stadium und dem SCC-Spiegel im Serum. Er konnte keine Korrelation zwischen dem TNM-Stadium und dem SCC-Spiegel im Serum feststellen. Somit erscheint dieser Marker für die Diagnose und die Prognose des Vulvakarzinoms ungeeignet (Hefler et al. 2005).

Da die Diagnose eines Vulvakarzinoms immer häufiger gestellt wird, ist es wichtig, den Patientinnen eine schonende, aber auch onkologisch sichere Therapie anzubieten. Dies gilt vor allem auch für junge sexuell aktive Frauen, da insbesondere die Clitoris eine wichtige Funktion für die Sexualität hat.

Bei dem Vulvakarzinom ist die Therapie der Wahl das operative Vorgehen. Dabei unterscheidet man zwischen einer Hemivulvektomie, die zu den schonenderen operativen Möglichkeiten gehört und der radikalen Vulvektomie bei ausgeprägten Befunden. Bei nicht operablen Befunden ist eine Radio-Chemotherapie indiziert.

5.1 Vulvektomie und Hemivulvektomie

Die Vulvektomie ist die radikale Form der Vulvachirurgie. Es werden die Clitoris mit den großen und kleinen Schammlippen sowie teilweise die hintere Kommissur entfernt. Bei der schonenderen Hemivulvektomie wird lediglich der anatomisch betroffene Teil der Vulva entfernt.

Vergleicht man die Häufigkeit der operativen Therapietechniken, so kann man einen Trend zur organerhaltenden Therapie verzeichnen. Insgesamt wurden in den letzten 6 Jahren am Universitätsklinikum des Saarlandes 70% aller operablen Vulvakarzinome mittels einer Hemivulvektomie und nur 30% mittels einer radikalen Vulvektomie therapiert. 2011 waren es bereits 82% der Frauen mit einem Vulvakarzinom, die am Universitätsklinikum des Saarlandes organerhaltend behandelt worden sind.

Ein Problem scheint jedoch die unübersichtliche Nomenklatur für die Hemivulvektomie zu sein. So wird z.B. als vordere Hemivulvektomie oftmals nur die Entfernung der Clitoris oder des subclitorialen Gewebes bezeichnet. Zuweilen wird jedoch auch zusätzlich eine Schamlippe oder ein Teil einer Schamlippe mit entfernt. Diese Unstimmigkeiten können bei der Aufklärung der Patientin vor der Operation sowie aber auch bei der weiteren Nachsorge beim niedergelassenen Gynäkologen zu Missverständnissen führen.

Um diese Unstimmigkeiten zu eliminieren, wurden die Hemivulvektomien, je nach Schnittführung und Lokalisation des Tumors, in eine vordere, vordere rechte, vordere linke, isolierte rechte, isolierte linke und hintere Hemivulvektomie unterteilt. Da nur wenige Vulvakarzinome der hinteren Kommissur diagnostiziert wurden, ist auf eine Aufteilung in eine hintere rechte und hintere linke Hemivulvektomie verzichtet worden. Bei einem größeren Patientenkollektiv wäre diese Einteilung jedoch gerechtfertigt.

Im Vergleich zu den meisten Arbeiten in der Literatur ist die Clitoris im Patientengut des Universitätsklinikums des Saarlandes sehr häufig betroffen gewesen. In der Literatur wird die Clitorislokalisierung eines Vulvakarzinoms lediglich mit 10% beschrieben (Dittmer et al. 2012). Dem gegenüber steht das Patientenkollektiv des Universitätsklinikums des Saarlandes, wo in 64% die Clitoris befallen war. Unterteilt man die Patientinnen in 2 Altersgruppen, wobei das 50. Lebensjahr die Grenze bildet, so wurden bei 38% der Patientinnen unter dem 50. Lebensjahr und bei 75% der Frauen über dem 50. Lebensjahr die Clitoris entfernt. Diese Grenze ist hypothetisch ausgewählt, jedoch konnten Studien zeigen, dass das sexuelle Verlangen der Frau mit den Wechseljahren deutlich abnimmt. Generell wird jedoch eine steigende Tendenz zur Entfernung der Clitoris bei älteren Frauen beobachtet. Diese Tatsache sollte auf keinen Fall kritisch gesehen werden. In dieser Arbeit wurde dargestellt, dass die Tumore statistisch signifikant größer bei Frauen im höheren Alter waren. Die Ursache hierfür liegt vor allem bei den älteren Patientinnen selbst, da sie wegen des Schamgefühles die Visite beim Arzt meiden und somit diesen erst bei stärkeren Beschwerden aufsuchen. Auf Grund dessen überrascht die steigende Tendenz zur Clitorisentfernung im höheren Alter nicht.

War die Clitoris isoliert befallen, wurde lediglich die vordere Hemivulvektomie durchgeführt, dies war in 45% aller Hemivulvektomien der Fall. Eine erweiterte Hemivulvektomie wurde bei einem Tumor durchgeführt, der über die Clitoris hinaus die Labien infiltrierte. So wurden neben der Clitoris auch die großen bzw. die kleinen Labien ganz oder nur zum Teil entfernt. Dies war bei 26% der Patientinnen mit einem Vulvakarzinom notwendig.

In der Literatur werden die Labien als häufigste Lokalisation von Vulvakarzinomen beschrieben (Dittmer et al. 2012). Auch beim Patientenkollektiv des Universitätsklinikums des Saarlandes konnte dies bestätigt werden. In 67% der Fälle waren die großen und in 68% die kleinen Labien betroffen, jedoch war die einseitige isolierte Hemivulvektomie rechts nur in 17% und links nur in 6% aller Hemivulvektomien möglich. Dies zeigt, daß die Lokalisation des Vulvakarzinoms selten nur auf die Schamlippen beschränkt ist, somit ist von einer Multifokalität auszugehen.

Die hintere Kommissur ist selten betroffen. Im Patientengut des Universitätsklinikums des Saarlandes waren es 28%, und somit ergab diese Lokalisation keinen Unterschied im Vergleich zur der in anderen Arbeiten. Eine isolierte hintere Hemivulvektomie war jedoch nur in 6% aller Hemivulvektomien möglich.

Ein weiterer wichtiger Punkt war der Befall des Meatus urethrae externus. Eine Urethrateilexcision war wegen des tumorösen Befalls in 16% der Fälle notwendig. In weiteren 14% war der Tumor an den Meatus urethrae externus angrenzend, sodass eine Urethrateilresektion durchgeführt werden musste, um den Randsraum mit 8 mm onkologischer Sicherheit zu gewährleisten. Der Befall der Urethra stellt ein wichtiges Kriterium in der aktuellen FIGO-Klassifikation dar. Hierbei wird jedoch unterschieden zwischen dem Befall von 1/3 der proximalen Urethra und 2/3 der distalen Urethra. Diese Grenze bildet den Unterschied zwischen einem Tumor im Stadium FIGO II und III (Tab. 1). Sie ist deswegen von Bedeutung, weil bei einem Befall von mehr als 1/3 der Urethra eine Operation mit dem Erhalt der Harnkontinenz nicht mehr gewährleistet werden kann, da die Urethra nicht mehr rekonstruiert werden kann. So wird in diesem Stadium die vordere Exenteration vorgenommen. In der älteren Klassifikation wurde der Befall der Urethra als FIGO III Stadium klassifiziert. Von 24 Patientinnen, bei

denen die Urethra tumorös befallen war, war eine vordere Exenteration in nur 4 Fällen notwendig. Dennoch erscheint der prozentuale Anteil der tumorös befallenen Urethra hoch. Auf Grund der anatomischen Nähe zur Clitoris, die im Patientenkollektiv der Klinik für Frauenheilkunde, Geburtshilfe und Reproduktionsmedizin am Universitätsklinikum des Saarlandes weitaus häufiger tumorös befallen war als in der Literatur beschrieben, erscheint die Tatsache einer erhöhten Anzahl von Patientinnen mit tumorös befallener Urethra nicht außergewöhnlich.

Ein wichtiger Aspekt beim Vergleich der Hemivulvektomie und der Vulvektomie ist das onkologische Outcome. So konnten im Patientenkollektiv des Universitätsklinikums des Saarlandes, das in den Jahren 2006-2011 an einem primären Vulvakarzinom operiert wurde, 13 Lokalrezidive der Vulva nachgewiesen werden. Die Größe des Tumors scheint nicht ausschlaggebend zu sein. In der Gruppe der Lokalrezidive war der Primärtumor zwar größer gewesen, jedoch war dieser Wert statistisch nicht signifikant. Dies sollte jedoch kritisch hinterfragt werden, da die Größe des Tumors nicht immer in histopathologischen Befund stand. In der S2 Leitlinie zum Vulvakarzinom steht jedoch auch geschrieben, dass nicht die Größe des Tumors, sondern die Invasionstiefe mit dem metastatischem Befall der Lymphknoten und somit auch der Prognose korreliert. Dennoch konnte im Patientenkollektiv des Universitätsklinikums des Saarlandes eine steigende Anzahl an Patientinnen mit befallenen Lymphknoten bei höheren pT-Stadien gezeigt werden.

Die Operationstechnik (Hemivulvektomie oder Vulvektomie) scheint keinen Einfluss auf die Anzahl der Lokalrezidive zu haben. Der Prozentsatz der Rezidive im Bereich der Vulva war in der Gruppe der Patientinnen, die mittels Hemivulvektomie und radikaler Vulvektomie behandelt wurden, ähnlich (17% zu 13%). Der Wert war auch statistisch nicht signifikant, somit ist die Hemivulvektomie der Vulvektomie als gleichwertig im Hinblick auf das onkologische Outcome anzusehen.

Bei der operativen Therapie ist jedoch der Resektionsrand ein wichtiges Kriterium.

Diese Beobachtung machten auch Chan et al. In seiner Arbeit hatte er 90 Patientinnen ausgewertet, wobei er bei allen Frauen, die mit einem gesunden Randsaum von mehr als 8 mm operiert wurden, keine Lokalrezidive diagnostizierte. Bei 53 Patientinnen mit

einem Randsaum von weniger als 8 mm erkrankten im Verlauf 23 Patientinnen an einem Lokalrezidiv (Chan et al. 2007).

Aus den Daten des Patientenkollektivs des Universitätsklinikums des Saarlandes, die in den Jahren 2006-2011 primär an einem Vulvakarzinom operiert wurden, geht hervor, dass eine große Bedeutung bei der Therapie des Vulvakarzinoms hat vor allem die Entfernung des Tumors mit einem Randsaum von mehr als 8-10 mm.

Auffallend war, dass bei den Rezidiven deutlich häufiger eine Nachresektion bei einem R1-Status in der Primäroperation durchgeführt werden musste. So ist hier kritisch zu hinterfragen, inwiefern die Nachresektion an der korrekten Stelle durchgeführt worden war. 7 Frauen erhielten wegen eines R1-Status in der Primäroperation eine sekundäre Nachresektion und erhielten eine Bestrahlung der Vulva. Bei 5 Patientinnen war ein Lokalrezidiv aufgetreten. Auffallend war auch, dass bei den Patientinnen mit einem Lokalrezidiv nach Nachresektion bei R1 dieses dreimal schneller aufgetreten war, als bei den Frauen, die wegen einer R0-Situation nicht mehr nachreseziert werden mussten und trotzdem an einem Lokalrezidiv erkrankten.

Zu diskutieren ist die Möglichkeit eines Schnellschnittes zur Beurteilung der R-Situation. Die Anzahl der Patientinnen, die wegen R1-Situation des invasiven Anteiles nachreseziert wurden, war mit 7 (9%) Patientinnen sehr niedrig. Jedoch ist im Hinblick auf die hohe Rezidivrate bei den Nachresezierten Patientinnen zu überlegen, ob eine Schnellschnittuntersuchung veranlasst werden sollte. In der Leitlinie zum Vulvakarzinom und seiner Vorstufen wird die Durchführung eines Schnellschnittes bei einer Operation des Vulvakarzinoms nicht erwähnt.

In der Gruppe der Rezidive hatte der Grading-Status keinen großen Einfluss. Zwar war prozentual gesehen die Rate an G3 Tumoren fast doppelt so hoch in der Gruppe der Rezidive wie in der Gruppe ohne Rezidiv, jedoch war dieser Wert statistisch nicht signifikant.

Trotzdem war die Anzahl der Lokalrezidive im Patientenkollektiv des Universitätsklinikums des Saarlandes mit 23% im Vergleich zu der in der Literatur beschriebenen (15-35%) im mittleren Bereich (Höckel et al. 2010).

Einen weiteren wichtigen Punkt in der operativen Behandlung der Vulvakarzinome stellen die Wundheilungsstörungen nach der radikalen Vulvektomie und der

Hemivulvektomie dar. Bei der en-bloc-Resektion mit der Butterfly-Technik wurde eine schlechtere Wundheilung in bis zu 85% beschrieben (Van Setter et al. 2007).

Durch die Triple-Inzision-Methode konnte diese Rate gesenkt werden, jedoch ist bei der Vulvektomie das Operationsfeld größer als bei der Hemivulvektomie, was logischerweise dazu führt, daß Wundheilungsstörungen in der Gruppe der Patientinnen mit einer Vulvektomie häufiger zu erwarten sind. Dies spiegelt sich auch im Patientenkollektiv des Universitätsklinikums des Saarlandes wider. 26% der Wundheilungsstörungen wurden nach einer Vulvektomie und lediglich 9% nach einer Hemivulvektomie diagnostiziert.

Die lokalen Wundheilungsstörungen wurden konservativ bei 6 Patientinnen und operativ in 5 Fällen behandelt. In 3 Fällen war trotz dieser operativen Sanierung der Wunde eine konservative Therapie notwendig. Obwohl der Prozentsatz der Wundheilungsstörungen sehr niedrig war, zeigt sich trotz allem ein Vorteil der schonenden Hemivulvektomie im Vergleich zur Vulvektomie.

5.2 Excision der Lymphknoten in Abhängigkeit vom Stadium des Vulvakarzinoms

Die Leitlinie zum Vulvakarzinom und seiner Vorstufen besagt, daß bei einem Tumor mit einer Invasionstiefe von weniger als 1 mm auf eine Lymphonodektomie bzw. auf eine SNB verzichtet werden kann. Dem gegenüber steht eine deutlich schlechtere Prognose bei den Patientinnen mit befallenen Lymphknoten (Stehman et al. 1992).

Im Patientenkollektiv des Universitätsklinikums des Saarlandes wurden 14 Patientinnen mit einem Tumor im Stadium pT1a behandelt. 6 Patientinnen erhielten eine SNB und 1 Patientin eine Lymphonodektomie einseitig. In keinem dieser Fälle wurde ein tumorbefallener Lymphknoten diagnostiziert. So scheint die SNB und die Lymphonodektomie bei einem Karzinom im Stadium pT1a obsolete. Diese Aussage scheint auch an Bedeutung zu gewinnen, da die Zahl der pT1a Tumore und damit die Früherkennung im Patientenkollektiv des Universitätsklinikums des Saarlandes in den folgenden Jahren deutlich zugenommen hat. Die Anzahl der Frauen mit einem höheren Tumorstadium ist relativ konstant geblieben.

Ein anderer Aspekt ist die Stadieneinteilung nach einer Punch-Biopsie in der Ambulanz.

Sollte bei einem Vulvakarzinom, welches in der Punch-Biopsie eine Infiltrationstiefe von $1\text{ mm} \geq$ aufweist, nicht als erstes die lokale Excision durchgeführt werden und erst bei einem höheren Stadium im endgültigen histologischen Bericht, die SNB nachträglich durchgeführt werden?

Auch dies wurde in Studien überprüft. Eine lokale Excision verringert nicht die Detektionsrate der SNB, erhöht aber auch nicht die Rate der falsch negativen SNB. So kann bei einem klinischen Verdacht auf ein Vulvakarzinom im Stadium pT1a sowie der Bestätigung im histologischen Bericht vorerst eine Excision ohne eine Lymphknotenchirurgie durchgeführt werden (Ennik et al. 2011).

Im Patientenkollektiv des Universitätsklinikums des Saarlandes gab es nur eine Patientin, bei der mittels Punch-Biopsie in der Ambulanz eine pT1a diagnostiziert wurde und sich im pathologischen Befund nach der Operation ein höheres Stadium zeigte. Bei 8 (10%) Patientinnen wurde jedoch in der Punch-Biopsie eine VIN III diagnostiziert. Nach der Untersuchung des ganzen operativ entfernten Präparates hatte sich jedoch ein invasiver Anteil herausgestellt. In 4 Fällen war ein pT1a, in 3 ein pT1b und in einem Fall ein pT2 diagnostiziert worden. Dieses Erkenntnis ist ernüchternd im Hinblick darauf, dass eine VIN deutlich weniger radikal operiert wird als ein invasives Karzinom. Auch in diesen Fällen ist eine Prüfung auf eine Invasivität im Schnellschnitt von Vorteil. Eine Nachresektion ggf. mit Lymphknotenentfernung hätte vermieden werden können.

Diese Ergebnisse zeigen, wie wichtig die kolposkopische Untersuchung, aber auch die Erfahrung des Arztes, der die Biopsie entnimmt, ist.

Folgende Aspekte sind somit in der Dysplasiesprechstunde mit der Patientin zu besprechen:

1. Bei einer Diagnose einer VIN III sollte mit der Patientin die Excision besprochen werden und eine Aufklärung über eine mögliche Invasivität erfolgen. Hier sollte mit der Patientin die Möglichkeit einer Schnellschnittuntersuchung wie auch im Falle einer Invasivität eine

Erweiterung der Operation besprochen werden.

2. Bei einem pT1a kann auf die SNB verzichtet werden. Es muss jedoch eine Aufklärung der Patientin erfolgen, dass bei einem höheren Stadium als pT1a eine sekundäre Operation mit einer SNB notwendig ist.

5.3 Lymphonodektomie vs. Sentinel Node Biopsie

Der Lymphknotenstatus stellt für die Prognose einen sehr wichtigen Faktor dar. So konnte gezeigt werden, daß bei unauffälligen Lymphknoten die 5-Jahres-Überlebensrate 90% beträgt. Bei befallenen inguinalen Lymphknoten sinkt die 5-Jahres-Überlebensrate auf 45% und bei pelvin befallenen Lymphknoten beträgt sie nur noch 25% (Uhl 2006).

Auf diese Zahlen ist besonders im Hinblick auf die Wahl der operativen Therapie zu achten. Es muß die onkologische Sicherheit gewährleistet sein, wobei die Morbidität der Patientin so wenig wie möglich beeinflusst werden sollte.

Es hat sich gezeigt, daß bei der radikalen Lymphonodektomie bei einem Vulvakarzinom mit einer Invasionstiefe von >1 mm eine sehr niedrige Rezidivrate im Bereich der Leiste besteht (1%-10%). Auf der anderen Seite ist eine radikale Lymphonodektomie in 65%-75% nicht notwendig (Zivanovic et al. 2009). So hat man nach anderen, nicht invasiven Methoden gesucht, um einen Lymphknotenstatus herauszufinden. Auch spezielle MRT-Untersuchungen vom Becken haben keinen Vorteil bei der Detektion der metastasierten Lymphknoten gebracht (Barton et al. 2003). 1992 hat die GOG (Gynecologic Oncology Group) die Ergebnisse einer Studie zum Vergleich der radikalen Lymphonodektomie gegenüber einer oberflächlichen Lymphonodektomie vorgestellt. Verglichen wurden nur Patientinnen mit einem negativen Lymphknotenstatus. So wurde bei der oberflächlichen Lymphonodektomie ein Rezidiv in 7,3% festgestellt. In der anderen Gruppe war kein Rezidiv feststellbar. Auf Grund dieser Ergebnisse wurde von der oberflächlichen Lymphonodektomie zugunsten der radikalen Lymphonodektomie Abstand genommen (Stehman et al. 1992). Nun wurde nach anderen Methoden zur Sicherung des Lymphknotenstatus gesucht, die weniger invasiv sind, jedoch dieselbe onkologische Sicherheit wie die

Lymphonodektomie garantieren. Großes Gewicht wurde bei der Suche auf die Verringerung der Morbidität gelegt.

Eine neue Technik der Wächterlymphknotenbiopsie scheint in der Therapie der gynäkologischen Malignome einen immer größeren Einfluß zu gewinnen.

Die Sentinel Node Biopsie (SNB) wurde erstmalig 1960 von Gould bei der Therapie des bösartigen Parotistumor durchgeführt (Gould et al. 1960).

In den 70er Jahren wurde die SNB beim penilen Karzinom durchgeführt (Cabanas 1977). Schnell wurde die SNB in der Therapie des Mammakarzinoms eingesetzt und hat sich dort bereits seit mehreren Jahren etabliert.

Heute scheint sich die Technik der SNB in der Therapie des Vulvakarzinoms im Frühstadium zu bewähren (Crosbie et al. 2010).

Die erste Studie mit einer SNB im Bereich der Vulva wurde 1994 von Levenback vorgestellt (Levenback et al. 1994). Seitdem werden immer mehr Studien mit dem Ziel der Prüfung der onkologischen Sicherheit und Morbidität der Patientinnen nach der SNB durchgeführt.

Hampl et al. publizierten eine Arbeit mit 127 Patientinnen mit einem Vulvakarzinom im Stadium T1-T3, bei denen eine SNB durchgeführt worden war. In 125 Fällen war diese Technik erfolgreich. Positive Lymphknoten wurden bei 39 Patientinnen festgestellt (Hampl et al. 2008).

Im Patientenkollektiv des Universitätsklinikums des Saarlandes wurde bei 37 Patientinnen eine radikale Lymphonodektomie und in 32 Fällen eine SNB durchgeführt. 29% der Patientinnen, die mit einer primären Lymphonodektomie behandelt wurden, hatten mindestens einen befallenen Lymphknoten. In der Gruppe der Patientinnen, bei denen eine SNB durchgeführt wurde, waren es nur 15% mit befallenen Lymphknoten. Dieser Unterschied ist statistisch nicht signifikant.

Dies zeigt, dass die SNB der primären Lymphonodektomie ebenbürtig ist. Zusätzlich zeigen die Daten, dass die Lymphonodektomie in 26 von 37 Fällen und somit in 70% nicht notwendig gewesen ist.

Das generelle Risiko einer inguinalen Lymphknotenmetastase im Frühstadium des Vulvakarzinoms liegt bei ca. 27% (Hacker et al. 1983).

In der zur Zeit größten veröffentlichten Studie zur Thematik der SNB beim

Vulvakarzinom war die Anzahl der Lymphknotenmetastasen nach der SNB mit 26% angegeben (Van der Zee et al. 2008).

Somit scheinen sich auch diese Ergebnisse im Patientenkollektiv des Universitätsklinikums des Saarlandes widerzuspiegeln. Eine sehr ähnliche Detektionsrate im Bereich der Diagnostik von metastasierten Lymphknoten in der Leiste und wenige Rezidive im Bereich der Leiste sprechen für eine entsprechend gute Versorgung der Patientin am Universitätsklinikums des Saarlandes in Homburg.

Die weiteren Ergebnisse am Patientenkollektiv des Universitätsklinikums des Saarlandes zeigten auch die niedrige Rate an Rezidiven in der Leiste nach einer SNB. Von allen Patientinnen mit tumorfreien Wächterlymphknoten erkrankte nur eine Patientin im Verlauf an einem Rezidiv im Bereich der Leistenlymphknoten.

Bei allen Patientinnen, die mittels primärer Lymphonodektomie operiert wurden, erkrankten nur 6 Patientinnen an einem Rezidiv in den Jahren 2006-2011. Diese Ergebnisse zeigen, dass bei tumorfreien Lymphknoten im Bereich der Leiste die Rate an Rezidiven in diesem Areal sehr gering ist. Diese geringe Anzahl an Rezidiven nach der SNB und nach primärer Lymphonodektomie zeigt die Ebenbürtigkeit der beiden Methoden im Hinblick auf das onkologische Outcome.

Wichtig bei der SNB ist die Sensivität der jeweiligen Markierungsmethode (Patentblau oder Technetium). Eine Studie mit 492 Patientinnen konnte zeigen, dass der Wächterlymphknoten nach einer Isotopenmarkierung in 85% identifizierbar ist. Bei der Blaumarkierung wurden in 80% der SNB diagnostiziert und bei der Kombination von beiden Möglichkeiten lag die Detektionsrate bei 93%. In dem Patientenkollektiv des Universitätsklinikums des Saarlandes wurden alle Patientinnen, die mit einer SNB therapiert wurden, mit Patentblau und Technetium markiert. In einem Fallll wurde, weder nach der Blaumarkierung, noch nach der Technetiuminjektion ein Lymphknoten dargestellt. Somit ist die Markierung in 1 Fall fehlgeschlagen. Die Sensitivität der SNB-Markierung war mit 96% den in der Literatur beschriebenen vergleichbar. Da es keinen signifikanten Unterschied zwischen der Anzahl der Patientinnen mit befallenen Lymphknoten nach der SNB und der primären Lymphonodektomie gab und die Sensitivität der Detektion der SNB der Litaratur entsprach, konnten auch wir in

unserer Arbeit die onkologische Sicherheit der Wächterlymphknotentechnik beweisen. Wegen der hervorragenden Resonanz werden am Universitätsklinikum des Saarlandes seit 2008 immer häufiger SNB bei Patientinnen mit Vulvakarzinom durchgeführt. Die Anzahl der primären Lymphonodektomien hingegen scheint eine deutlich sinkende Tendenz zu haben.

Nun stellt sich die Frage, ob es sogar Vorteile der SNB gegenüber der Lymphonodektomie gibt. Hier sollten zwei Aspekte in den Vordergrund gestellt werden: Die Kosten einer SNB im Vergleich zur Lymphonodektomie sowie die Morbidität der Patientinnen.

Im deutschen DRG System (Diagnosis Related Groups) wird zwischen der partiellen, totalen und der radikalen (Butterfly-Technik) Vulvektomie differenziert. Zwischen einer SNB und einer primären oder sekundären Lymphonodektomie wird im DRG, was die Kosten angeht, nicht unterschieden. Somit ergibt sich für die Klinik kein finanzieller Unterschied bei der Durchführung einer SNB oder einer Lymphonodektomie.

Die partielle Vulvektomie mit SNB oder Lymphonodektomie kostet im Durchschnitt 2600 Euro. Bei der radikalen Vulvektomie belaufen sich die Kosten auf 8300 Euro.

Von diesem Geld muss die Klinik die Operationszeit bezahlen. Dabei ist zu beachten, dass die Lymphonodektomie länger dauert als die SNB, was wiederum Auswirkungen auf den finanziellen Aspekt hat. Anhand des Patientenkollektivs der Klinik für Frauenheilkunde, Geburtshilfe und Reproduktionsmedizin am Universitätsklinikum des Saarlandes konnten keine Operationszeiten in Bezug auf die Lymphonodektomie und SNB verglichen werden, da in vielen Fällen eine zusätzliche Operation, wie Hysterektomie oder Abrasio, durchgeführt wurden.

Weiter muss die Klinik für die Markierung mit radioaktivem Material sowie für die Schnellschnittuntersuchung während der Operation Geld aufbringen. So erscheint es in Deutschland in Bezug auf die Kosten keinen gravierenden Unterschied zwischen der Lymphonodektomie und der SNB zu geben.

Ein Vorteil der SNB gegenüber der Lymphonodektomie ist die deutlich bessere Morbidität der Patientinnen nach der Operation mit der Wächterlymphknotentechnik.

Der Vorteil lässt sich anhand der folgenden Punkte erklären:

1. Durch die selektive Kontrolle und Suche des Wächterlymphknotens mit der Gamma-Sonde ist die Schädigung des benachbarten Gewebes und damit auch der Lymphknoten und Lymphgefäße nur sehr gering.

2. Durch die geringere Anzahl der entfernten Lymphknoten nach der SNB im Vergleich zur Lymphonodektomie ist die Passage der Lymphe im inguinalen Bereich deutlich weniger beeinträchtigt. Laut der S2 Leitlinie zum Vulvakarzinom und seiner Vorstufen sollten bei einer inguinalen Lymphonodektomie mindestens 6 Lymphknoten pro Seite entfernt werden. Diese Anzahl an Lymphknoten konnte im Patientenkollektiv des Universitätsklinikums des Saarlandes erreicht werden. Im Durchschnitt waren es 6 Lymphknoten pro Seite. Wurde nur eine einseitige Lymphonodektomie durchgeführt, so waren es im Durchschnitt 8 Lymphknoten, die entfernt wurden. Die durchschnittliche Anzahl der entfernten Lymphknoten bei der SNB lag bei 1,96 rechts und 2,37 links.

Etwas niedriger war die durchschnittliche Anzahl der entfernten Lymphknoten nach SNB bei Klar et al. Sie entfernten bei der SNB nur 1,76 Lymphknoten pro Seite. Bei der Lymphonodektomie waren es 7,1 Lymphknoten (Klar et al. 2003).

Ein so großer Unterschied zwischen der Anzahl der entfernten Lymphknoten nach einer SNB und einer primären Lymphonodektomie kann die Morbidität der Patientinnen einschränken.

Dazu gehört das Problem des Lymphstaus in den unteren Extremitäten, der nach einer Operation beim Vulvakarziom generell bei ca. 36-47% auftritt und somit auch deutlich höher liegt, als nach Operationen bei anderen gynäkologischen Malignomen im kleinen Becken (Beesley et al. 2007, Ryan et al. 2003).

3. Bei der SNB wird in der Regel ein kleinerer Schnitt im inguinalen Bereich durchgeführt als bei der Lymphonodektomie. Dies liegt an der Möglichkeit, den Bereich, in dem der Wächterlymphknoten lokalisiert ist, mit der Gamma-Sonde noch vor dem Schnitt einzugrenzen. Bei einer Markierung mit Patentblau ist dies jedoch nicht möglich, weswegen der Schnitt meistens größer ausfällt.

Van der Zee et al. konnte eine Wundheilungsstörung nach SNB bei 11,7 % diagnostizieren und nach einer Lymphonodektomie waren es 34% (Van der Zee et al.

2008). Generell jedoch liegt die Rate der Wundheilungsstörungen im Bereich der Leisten bei 20-40% (Zivanovic et al. 2009).

Hinzu kommen die Langzeitmorbidität wie Lymphstau, Lymphödeme und ein erhöhtes Risiko von Infekten, Erysipel und lokale Lymphocelen.

Wundheilungsstörungen im Bereich der Leiste waren im gesamten Patientenkollektiv, das primär am Universitätsklinikum des Saarlandes operiert wurde, nur in 5 Fällen (6,6%) zu beobachten. In 4 Fällen (10,8%) hatten die Patientinnen eine Lymphonodektomie und in einem Fall (3,1%) eine SNB erhalten. Diese Zahlen beweisen ein dreimal höheres Risiko von Wundheilungsstörungen nach der Lymphonodektomie im Vergleich zur SNB. Dies wurde jedoch nur anhand einer kleinen Anzahl der Patientinnen gemessen und sollte somit kritisch gesehen werden. Die kleine Anzahl an Wundheilungsstörungen, die auch deutlich geringer ist als in der Literatur beschrieben, spricht für die sorgfältige Vorbereitung der Patientin vor der Operation vom Operationspersonal.

Von den 5 Patientinnen mit Wundheilungsstörungen benötigten 2 Patientinnen eine Operation, in den anderen 3 Fällen reichte eine konservative Therapie aus, um den gewünschten Erfolg zu erzielen.

Ein anderer Punkt, der immer häufiger in der Literatur diskutiert wird, ist der Sinn einer Lymphonodektomie bei einem bereits befallenen SNB. In der Therapie des Mammakarzinoms konnte in Studien gezeigt werden, daß auch bei einem positiven Lymphknotenbefall in der Axilla eine Axilladisektion keinen Vorteil für das Überleben bringt. Nun stellt sich die Frage, ob dies auch entsprechend für ein Vulvakarzinom gilt.

Eine Arbeit konnte zeigen, dass es eine Korrelation zwischen der Größe des befallenen Lymphknotens und dem Risiko von weiteren befallenen, nicht sentinelmarkierten Lymphknoten gibt. Es wurde auch gezeigt, dass, je größer der SNB in der Leiste ist, um so größer die Chance, dass dieser tumorös befallen ist. Jedoch gibt es keinen cut-off Wert, der die Größe benennt bzw. festlegt, ab wann auf eine Lymphonodektomie verzichtet werden kann. Somit sollte bisweilen immer bei einem Verdacht auf eine Lymphknotenmetastase eine Lymphonodektomie durchgeführt werden (Oonk et al.

2010). Im Patientenkollektiv des Universitätsklinikums des Saarlandes konnten wir feststellen, dass die befallenen Lymphknoten deutlich größer waren, als die nicht befallenen. Dieser Unterschied war statistisch signifikant beim Vergleich der befallenen und unauffälligen Lymphknoten bei der Lymphonodektomie, nicht jedoch beim Vergleich der befallenen und unauffälligen SNB. Statistisch signifikant größer waren die metastasierten Lymphknoten bei der primären Lymphonodektomie im Vergleich zu den tumorfreien Lymphknoten bei der SNB.

In den Leitlinien des Mammakarzinoms von 2012 kann bei metastatisch befallenen ein oder zwei Wächterlymphknoten auf eine Axilladisektion verzichtet werden (S3 Leitlinien für die Diagnostik, Therapie und Nachsorge des Mammakarzinoms).

Nun stellt sich die Frage, ob eine Bestrahlung der Inguinalregion bei einem tumorös befallenen Lymphknoten einer sekundären Lymphonodektomie gleichwertig ist?

Hierzu gibt es in der Literatur Vergleiche zwischen der operativen Therapie und Bestrahlung der pelvinen Lymphknoten. So scheint die Radiotherapie gegenüber der operativen Therapie von Vorteil, was das Gesamtüberleben angeht. Allerdings war die Rezidivrate nach der alleinigen Bestrahlung höher (Homesley et al. 1986). Eine andere Studie empfiehlt somit ein CT bei der betroffenen Patientin durchführen zu lassen und bei vergrößerten pelvinen Lymphknoten (> 2cm) eine pelvine Lymphonodektomie durchzuführen (Hacker 2005, Homesley et al. 1986).

Am Patientenkollektiv des Universitätsklinikums des Saarlandes erhielten 15 Patientinnen eine Bestrahlung im Bereich der Leiste oder pelvin. In einem Fall konnte ein Leistenrezidiv, in einem weiteren ein Rezidiv im Becken festgestellt werden.

Zu diesem Thema gibt es in der Literatur nur wenige Daten. Katz et al. beobachtete in seiner Arbeit, daß das onkologische Outcome nach 5 Jahren, was die Leistenrezidivrate angeht, bei der isolierten Lymphonodektomie, isolierten Bestrahlung der Leistenregion oder sogar der Kombination der beiden Therapien, statistisch nicht signifikant ist. In seinem Patientenkollektiv wurden 16,6% Leistenrezidive nach Lymphonodektomie und 11% Leistenrezidive nach Radiotherapie der Leisten festgestellt (Katz et al. 2003). Die Arbeit wurde kritisch angesehen, da bei der Lymphonodektomie nur die Excision oberflächlicher Lymphknoten durchgeführt wurde. So verwundert es nicht, dass die Rate an Rezidiven

deutlich höher war, als die in der Literatur beschriebene Rate von 2-6% (De Hullu et al. 2006).

Sowohl in der Mammachirurgie als auch in der Vulvachirurgie ist der Verzicht auf eine Lymphonodektomie nach der Diagnose eines metastasierten SNB kein Standard und sollte erst unter Studienbedingungen erprobt werden.

6. Literaturverzeichnis

Barton DP, Shepherd JH, Moscovic EC, Sohaib SA (2003) Identification of inguinal lymph node metastases from vulvar carcinoma by magnetic resonance imaging: an initial report. Clin Radiol 58:409

Beesley V, Janda M, Eakin E, Obermair A, Battistutta D (2007) Lymphedema after gynecological Cancer Treatment; Cancer Vol.109/Nr.12:2607-2614

Baiocchi G, Dupart JP, Neves RI, Fukazawa EM, Landman G, Guimaraes GC, Valadares LJ (2010) Vulvar Melanom: report on eleven cases and review of the literature. Sao Paulo Med J. 128(1):38-41

Bamberger ES, Perrett CW. (2002) Angiogenesis in benign, pre-malignant and malignant vulvar lesions; Anticancer Res. 2002 Nov-Dec;22(6C):3853-65.

Basset A. (1912) Traitement chirurgical operatoire de l'épitheliome du clitoris. Rev Chir (Paris) 46 (1912) 546

Blecharz P, Karolewski K, Bieda T, Klimek M, Pudelek J, Kojs E, Zur K, Dzilak P, Urbanski K (2008) Prognostic factors in patients with carcinoma of the vulva-our own experience and literature review. Eur J Gynecol Oncol 29(3):260-263

Cabanas RM (1977) An approach for the treatment of penile carcinoma; Cancer 39:456-66

Camara O, Gonnert H, Herrmann J, Egbe A, Diebolder H, Gajda M, Michels W, Runnebaum IB (2009) Sentinel lymph node biopsy in vulvar cancer: a pilot study. Eur J Gynaecol Oncol.;30(6):622-4

Carli P, Cattaneo A, De Magnis, et al. (1995) Squamous cell carcinoma arising in vulval lichen sclerosus: a longitudinal cohort study. *Eur J Cancer Prev.* 4:491-5

Chan JK, Sugiyama V, Pham H, Gu M, Rutgers J, Osann K, Cheung MK, Berman ML, Disaia PJ (2007) Margin distance and other clinico-pathologic prognostic factors in vulvar carcinoma: a multivariate analysis. *Gynecol Oncol.* 104(3):636-41

Chung AF, Woodruff JM, Lewis JL Jr. (1975) Malignant melanoma of the vulva: A report of 44 cases. *Obstet Gynecol.* 45:638-46

Cogliano V (2007) IARC Monographs on the Evaluation of Carcinogenic Risks to Human Papillomavirus (90). Lyon, France: International Agency for Research on Cancer.

Crosbie EJ, Winter-Roach B, Sengupta P, Sikand KA, Carrington B, Murby B, Slade RJ (2010) The accuracy of the sentinel node procedure after excision biopsy in squamous cell carcinoma of the vulva. *Surg Oncol.* 19(4):150-4.

De Hullu JA, Holleman H, Lolkema S, Boezen M, Boonstra H, Burger MP, Aalders JG, Mourits MJ, Van Der Zee AG (2000) Vulvar carcinoma. The price of less radical surgery. *Cancer* 95(11):2331-2338

De Hullu JA Van Der Zee AG (2006) Surgery and radiotherapy in vulvar cancer. *Crit Rev Oncol hematol* 60(1):38-58

Devaja O, Mehra G, Coutts M, Adamson S, Montalto SA, Donaldson J, Papadopoulos AJ (2011) A prospective study of sentinel lymph node detection in vulval carcinoma: is it time for a change in clinical practice? *N J Gynecol Cancer* 21(3):559-64

Dittmer C, Fischer D, Diedrich K, Thill M (2012) Diagnosis and treatment options of vulvar cancer: a review. *Gynecol Obstet* 285: 183-193

Dunton CJ, Kautzky M, Hanau C (1995) Malignant melanoma of the vulva: a review. *Obstet Gynecol Surv.* 50(10):739-46

Ennik TA, Allen DG, Bekkers RL, Hyde SE, Grant PT (2011) Effects of Previous Surgery on the Detection of Sentinel Nodes in Women With Vulvar Cancer. *Int J Gynecol Cancer.* 21(9):1679-83.

Forner DM, Lampe B (2011) Exenteration in the treatment of Stage III/IV vulvar cancer. *Gynecol Oncol* 124:87-91

Gerszten K, Selvaraj RN, Kelley J, Faul C (2005) Preoperativ chemoradiation for locally advanced carcinoma of the vulva. *Gynecol Oncol* 99:640-4

Gottlieb WH (2003) The assessment and surgical management of early-stage vulvar cancer. *Best Pract Res Clin Obstet Gynecol* 17:557-569

Gould EA, Winship T, Philbin PH, Kerr HH (1960) Observations on a sentinel node in cancer of the paroid. *Cancer* 1960;13:77-8

Green M.S, Naumann R.W, Elliot M, Hall J.B, Higgins R.V, Grigsby J.H (2000) Sexual dysfunction following vulvectomy. *Gynecol Oncol.* 77:73–77

Hacker NF, Berek JS, Lagasse LD, Leuchter RS, Moore JG (1983) Management of regional lymph nodes and their prognostic influence in vulva cancer. *Obstet Gynecol* 61:408-12

Hampl MM, Decker-Figiel S, Hampl JA, Rein D, Bende HG (2008) New aspects of vulvar cancer: changes in localization and age of onset. *Gynecol Oncol* 109 (3): 340-345

Hampl M, Sarajuuri H, Wentzensen N, Bender HG, Küppers V (2006) Effect of human papillomavirus vaccines on vulvar, vaginal and anal intraepithelial lesions and vulvar cancer. *Obstet Gynecol* 1008:1361-1368

Hampl M, Sarajuuri H, Wentzensen N, Bender HG, Küppers V (2006) Effect of human papillomavirus vaccines on vulvar, vaginal and anal interepithelial lesions and vulvar cancer. *Obstet Gynecol*. 107:1018-1022

Hampl M, Hantschmann P, Michels W et al. (2008) Validation of the accuracy of the sentinel lymph node procedure in patients with vulvar cancer: Results of a multicenter study in Germany. *Gynecol Oncol*. 111:282-288

Han DC, Kim HD, Higgins SA, Carcangiu ML, Kacinski BM (2000) Chemoradiation as primary or adjuvant treatment for lokal advanced carcinoma of the vulva. *Int J Radiat Oncol Biol Phys* 47 (5):1235-1244

Hart WR, Norris HJ, Helwig EB (1975) Relation of Lichen sclerosus et atrophicus of the vulva to development of carcinoma. *Obstet Gynecol*. 45:369-77

Hefler LA, Sliutz G, Leodolter S, Speiser P, Joura E, Reinthaller A, Kohlberger P (2005) Squamous cell carcinoma antigen serum levels as prognostic parameter in patients with early stage vulvar cancer. *Gynecol Oncol*. 97(3):904-7.

Homesley HD, Bundy BN, Sedis,A, Yordan E, Berek JS, Jahshan A, Mortel R (1993) Prognostic factors for groin node metastasis in squamous cell carcinoma of the Vulva. *Gynecol Oncol* 49:279-283

Homesley HD, Bundy BN, Sedis A, Adcock L (1986) Radiation therapy versus pelvic node resection of carcinoma of the vulva with positive groin nodes. *Obstet Gynecol* 68 (6): 733-740

Horn LC, Wagner S (2010) Frozen section analysis of vulvectomy specimen: results of a 5-year study period *Int J Gynecol Pathol.* 2010 Mar;29(2):165-72

Höckel M, Schmidt K, Bornmann K, Horn LC, Dornhöfer N (2010) Novel approach to the surgical treatment of vulvar cancer based on ontogenetic anatomy. *Gynecologic Oncology* 119:106-113

Interdisziplinäre S2k-Leitlinie für die Diagnostik und Therapie des Vulvakarzinoms und seiner Vorstufen 2010; AWMF Nr. 015/059

Interdisziplinäre S3-Leitlinie für die Diagnostik, Therapie und Nachsorge des Mammakarzinoms 2012; AWMF-Register-Nummer: 032 – 045OL

Johann S, Klaeser B, Krause T, Mueller MD (2008) Comparison of outcome and recurrence-free survival after sentinel lymph node biopsy and lymphadenectomy in vulvar cancer. *Gynecol Oncol.* 110(3):324-8

Jones RW, Jura EA (1999) Analyzing prior clinical events at presentation in 102 women with vulvar cancer. Evidence of diagnostic delays. *J Reprod Med* 44:766-768

Judson PL, Haberman RB, Baxter NN, Durhan SB, Viring BA (2006) Trends in the incidence of invasive and in situ vulvar cancer. *Am J Obstet Gynecol* 107:1018-1022

Karlen JR, Piver MS, Barlow JJ (1975) Melanoma of the Vulva. *Obstet Gynecol* 45(2):181-5

Katz A, Eifel PJ, Jhingran A, Levenback CF (2003) The role of radiation therapy in preventing regional recurrences of invasive squamous cell carcinoma of the vulva. *Int J Radiat Oncol Biol Phys.* 1;57(2):409-18

Klar M, Bossart M, Stickeler E, Brink I, Orlowska-Volk M, Denschlag D (2011) Sentinel lymph node detection in patients with vulvar carcinoma; Feasibility of intra-operative mapping with technetium-99m-labeled nanocolloid. *Eur J Surg Oncol.* 37(9):818-23

Knopp S, Nesland JM, Tropé C (2008) SLNB and the importance of micrometastases in vulvar squamous cell carcinoma. *Surg Oncol.* 17(3):219-25

Koyamatsu Y, Yokoyama M, Nakao Y, Fukuda K, Saito T, Matsukuma K, Iwasaka T (2003) A comparative analysis of human papillomavirus types 16 and 18 and expression of p53 gene and Ki-67 in cervical, vaginal, and vulvar carcinomas. *Gynecol Oncol.* 90(3):547-51

Kunos C, Simpkins F, Gibbons H, Tian C, Homesley H (2009) Radiation therapy versus pelvic node resection for node positive vulvar cancer: a randomized controlled trial. *Obstet Gynecol* 114(3):537-546

Kützel R, Messerer D (1989) Prognostic factors in squamous cell carcinoma of the vulva: a multivariate analysis. *Gynecol Oncol* 32:143-267

Levenback C, Burke TW, Gershenson DM, Morris M, Malpicas A, Ross MI (1994) Intraoperative lymphatic mapping for vulvar cancer. *Obstet Gynecol* 84:163-7

Levenback C, Tian C, Coleman M, Fowler JM, Judson P (2009) Sentinel node biopsy in patients with vulvar cancer: A Gynecologic Oncology Group (GOG) study. *J Clin Oncol* 27:15

Madeleine MM, Daling JR (2006) Cancer of the Vulva and Vagina. In Shottenfeld D, Fraumeni JF, eds. *Cancer Epidemiology and Prevention*. 3rd ed. New York: Oxford University Press: 1068-1074

Mahner S, Wölber L. *Operationsatlas Gynäkologische Onkologie* (2013) Auflage 1

Micci F, Teixeira MR, Scheistroen M, Abeler VM, Heim S (2003) Cytogenetic characterization of tumors of the vulva and vagina. *Genes Chromosomes Cancer* 38(2):137-148

Nauth HF (1986) *Vulva-Zytologie. Makroskopie. Histologie und Zytologie der normalen und erkrankten Vulva. Lehrbuch und Atlas*. Thieme, Stuttgart

Oonk MH, van Hemel BM, Hollema H, de Hullu JA, Ansink AC, Vergote I, Verheijen RH, Maggioni A, Gaarenstroom KN, Baldwin PJ, van Dorst EB, van der Velden J, Hermans RH, van der Putten HW, Drouin P, Runnebaum IB, Sluiter WJ, van der Zee AG (2010) Size of sentinel-node metastasis and chances of non-sentinel-node involvement and survival in early stage vulvar cancer: results from GROINSS-V, a multicentre observational study. *Lancet Oncol*. 11(7):646-52

Oonk MH, van Os MA, de Bock GH, de Hullu JA, Ansink AC, van der Zee AG (2009) A comparison of quality of life between vulvar cancer patients after sentinel lymph node procedure only and inguinofemoral lymphadenectomy. *Gynecol Oncol*. 113(3):301-5

Origoni M, Ssideri M, Garsia S, Carinelli SG, Ferrari AG (1992) Prognostic value of pathological patterns of lymph node positivity in squamous cell carcinoma of the vulva Stage III and IVa FIGO. *Gynecol Oncol* 45:313-316

Platz CE, Benda JA (1995) Female genital tract cancer. *Cancer* 75::270-94

Quaas1 J, Bertz J, Stegmaier C (2008) Screening auf Zervixkarzinom – epidemiologische Veränderungen. *Frauenarzt* 49:38-44

Rob L, Robova H, Pluta M, Strnad P, Kacirek J, Skapa P, Taborska K. Further data on sentinel lymph node mapping in vulvar cancer by blue dye and radiocolloid Tc99 (2007) *Int J Gynecol Cancer*.17(1):147-53.

Roger LJ, Howard B, Van Wijk L, Wei W, Dehaeck K, Soeters R (2009) Chemoradiation in advanced vulvar carcinoma. *Int J Gynecol Cancer* 95:7-27

Rolfe KJ, MacLean AB, Crow JC, Benjamin E, Reid WM, Perrett CW (2003) TP53 mutations in vulvar lichen sclerosus adjacent to squamous cell carcinoma of the vulva. *Br J Cancer* 89(12):2249-2252

Rouzier R, Haddad B, Plantier F, Dubois P, Pelisse M, Paniel B.J (2002) Local relapse in patients treated for squamous cell vulvar carcinoma: incidence and prognostic value. *Obstet Gynecol*, 100:1159–1167

Ryan M, Stainton MC, Slaytor EK, et al. (2003) Aetiology and prevalence of lower limb lymphedema following treatment for gynecological cancer. *Aust N Z J Obstet Gynecol* 43:148-151

Saraiya M, Watson M, Wu X, King JB, Chen VW, Smith JS, Giuliano AR (2008) Incidence of In Situ and Invasive Vulvar Cancer in the US, 1998-2003. *Cancer Supplement* Vol.113/Nr 10

Schnürch HG (2000) Therapie des Vulva- und Vaginalkarzinoms. *Onkologe* 6; 1046-1060

Schnürch HG, Hantschmann P (2008) Vulvakarzinom. *Der Gynäkologe* 41:215-227

Sobin LH, Gospodarowicz MK, Wittekind Ch (2009) UICC: TNM classification of malignant tumors. 7th edition, Wiley-Blackwell

Stehman FB, Bundy BN, Dvorestky PM, Creasman WT (1992) Early stage I carcinoma of the vulva treated with ipsilateral superficial inguinal lymphonodectomy and modified radical hemivulvectomy: a prospective study of the Gynecologic Oncology Group. *Obstet Gynecol* 79: 490-497

Stoeckel W (1930) Zur Therapie des Vulvakarzinoms. *Zbl Gynäkol* 1 47-71

Sugiyama VE, Chan JK, Kapp DS (2008) Management of melanomas of the female genital tract. *Curr Opin Oncol.* 20(5):565-9

Tans L, Ansink AC, van Rooij PH, Keijnen C, Mens JW (2011) The role of chemo-radiotherapy in the management of locally advanced carcinoma of the vulva: single institutional experience and review of literature. *Am J Clin Oncol* 34(1):22-26

Taussing FJ (1940) Cancer of the vulva: an analysis of 155 cases (1911-1940). *Amer J Obstet Gynecol* 40: 764-779

Trifirò G, Travaini LL, Sanvito F, Pacifici M, Mallia A, Ferrari ME, Vertua A, Maggioni A, Paganelli G, Sideri MG (2010) Sentinel node detection by lymphoscintigraphy and sentinel lymph node biopsy in vulvar melanoma. *Eur J Nucl Med Mol Imaging*. 37(4):736-41

Uhl B (2006) *Gynäkologie und Geburtshilfe compact*. 3 Auflage, Stuttgart.

Van Setter M, Kate FJW, van Beurden M, Verheijen RHM, Meijer CJLM, Burger MPM, Helmerhorst TJM (2007) In the absence of (early) invasive carcinoma, vulvar interepithelial neoplasia associated with lichen sclerosus is mainly of undifferentiated type: new insights in histology and aetiology. *J Clin Pathol* 60:504-509

Van der Zee AG, Oonk MH, De Hullu JA, et al. (2008) Sentinel node dissection is safe in the treatment of early stage vulvar cancer. *J Clin Oncol* 26:884-889

Wagenaar EC, Colombo N, Vergote I (2001) Bleomycin, methotrexate and CCNU in locally advanced or recurrent, inoperable, squamous-cell carcinoma of the vulva: an EORTC Gynecological Cancer Cooperative Group Study. *European Organization for Research and Treatment of Cancer. Gynecol Oncol* 81:348-354

Wallace HJ (1971) Lichen sclerosus et atrophicus. *Trans St Johns Hosp Dermatol Soc* 57:9-30

Way S (1954) Result of a planned attack on carcinoma of the vulva. *Brit Med J* 2 (1954) 780

Way S (1960) Carcinoma of the vulva. *Am J Obstet Gynecol* 79:692-7.

Wilkinson E.J (2000) Protocol for the examination of specimens from patients with carcinomas and malignant melanomas of the vulva: a basis for checklists. Cancer Committee of the American College of Pathologists. Arch Pathol Lab Med, 124:51–56

Woolderink J.M, de Bock G.H, de Hullu J.A, Davy M.J, van der Zee A.G.J, Mourits M.J.E (2006) Patterns and frequency of recurrences of squamous cell carcinoma of the vulva. Gynecol Oncol, 103:293–299

Zivanovic O, Khoury-Collado F, ABU-Rustum RA, Gemignani ML (2009) Sentinel Lymph Node Biopsy in the Management of Vulvar Carcinoma, Cervical Cancer, and Endometrial Cancer. The Oncologist 14:695-705

7. Publikationen

Die Ergebnisse der Arbeit wurden beim 20. Rheinland-Pfälzischen Gynäkologentag am 21.09.2013 als Poster vorgestellt und diskutiert.

Titel:

Oncological outcome of patients with vulvar cancer. Sentinel node biopsy in comparison to primary lymph node dissection.

Autors:

P. Jankowski, S. Baum, A. Rody, J. Radosa, E.-F. Solomayer, I. Juhasz-Böss

8. Lebenslauf

Persönliche Angaben:

Geburtsdatum: 25.03.1981
Geburtsort: Rheda-Wiedenbrück
Nationalität: Deutsch
Beruf: Facharzt für Gynäkologie und Geburtshilfe

Ausbildung:

01.01.2013 Funktionsoberarzt an der Klinik für Frauenheilkunde, Geburtshilfe und Reproduktionsmedizin des Universitätsklinikums des Saarlandes
24.11.2012 Facharzt im Fach der Gynäkologie und Geburtshilfe
Seit 2007 Assistenzarzt an der Klinik für Frauenheilkunde, Geburtshilfe und Reproduktionsmedizin des Universitätsklinikums des Saarlandes
01.11.2007 Approbation als Arzt an der Johann-Wolfgang-Goethe Universität in Frankfurt am Main
2006 – 2007 PJ an der Johann-Wolfgang-Goethe-Universität in Frankfurt am Main
1999 – 2006 Studium der Medizin an der Schlesischen Universität in Kattowitz/Polen
1999 Allgemeine Hochschulreife in Krakau
1995 – 1999 Gymnasium an der Bartłomiej-Nowodworski Schule in Krakau/Polen
1992 – 1995 Grundschule an der Joachim Lelewel Schule in Krakau/Polen
1988-1992 Grundschule Auf der Wanne in Tübingen